

# Bot remodeling rondom implantaten

## Samenvatting

Ter vervanging van ontbrekende gebitselementen zijn implantaten niet meer weg te denken uit het tandheelkundig behandelarsenaal. Het welslagen van een implantologische behandeling staat of valt met succesvolle osseo-integratie. Het is niet enkel een kwestie van een schroef plaatsen. Het kaakbot ondergaat een heel proces, zodat het implantaat genoeg houvast heeft om occlusale krachten te weerstaan. Het proces van *remodeling* gebeurt aan de hand van mechanische adaptatie. Indien implantaten in twee fasen worden geplaatst, zal het implantaat bij de tweede chirurgische ingreep (TFC) worden opgezocht en blootgelegd om een *healing abutment* ('genezingsdopje') te plaatsen. Door blootstelling van het *abutment*-oppervlak aan het mondmilieu kunnen micro-organismen dit oppervlak koloniseren en wat door een ontstekingsreactie van het peri-implantaire weefsel kan resulteren in botverlies. Om meer inzicht in de mate van *remodeling* te krijgen, is retrospectief de verandering van het botniveau onderzocht na de TFC. Daarnaast werd ook gekeken in hoeverre de implantaat-*abutment* 'emergence' hoek invloed had op het botniveau. De meeste veranderingen in het marginale botniveau deden zich voor tussen TFC en de nulmeting.. Een significante relatie werd aangetoond tussen de *emergence* hoek en de aanpassing van het botniveau. Het is daarom aanbevolen om een gestandaardiseerde röntgenfoto te maken na de TFC om veranderingen in botniveau te monitoren bij de nulmeting en, zoals in het geval van deze studie, 1-1,5 jaar na het plaatsen van de restauratie.



### P. (Poyan) Maghsoudi

Tandarts, Academisch Centrum Tandheelkunde Amsterdam (ACTA), afdeling Parodontologie, [poyanm97@gmail.com](mailto:poyanm97@gmail.com)

### D.E. (Dagmar Else) Slot

Hoogleraar, Academisch Centrum Tandheelkunde Amsterdam (ACTA), afdeling Parodontologie, [d.slot@acta.nl](mailto:d.slot@acta.nl)

### G.A. (Fridus) van der Weijden

Hoogleraar, Academisch Centrum Tandheelkunde Amsterdam (ACTA), afdeling Parodontologie, Implantologie Utrecht, [ga.vd.weijden@acta.nl](mailto:ga.vd.weijden@acta.nl)

### Trefwoorden:

Implantaat, emergence hoek, remodeling, bot, röntgen

### Leerdoelen:

Na het bestuderen van dit artikel weet u:

- in welke fase van het implantologieproces *remodeling* het meest plaatsvindt;
- dat vormgeving van het implantaat van belang is voor het botniveau;
- waarom een röntgenfoto direct na de tweede chirurgische ingreep nuttig kan zijn.

Wetenschappelijk onderzoek is een verplicht onderdeel van de opleiding tandheelkunde. ACTA-student Poyan Maghsoudi heeft onderzoek gedaan naar bot *remodeling* rondom implantaten en er een scriptie over geschreven. Dit artikel betreft een ingekorte versie daarvan.

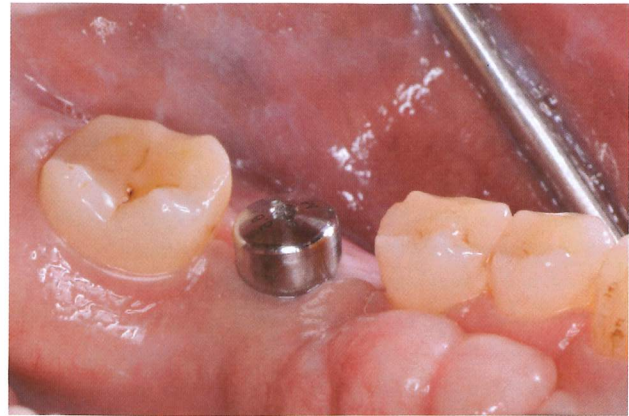
## INLEIDING

Ter vervanging van ontbrekende gebitselementen zijn implantaten niet meer weg te denken uit het tandheelkundig behandelarsenaal. Implantaten tonen een hoog overlevingspercentage van 95,7% na 5 jaar en 92,8% na 10 jaar.<sup>1</sup> Osseo-integratie is onmisbaar voor het succes op lange termijn van het implantaat. Wanneer osseo-integratie van het implantaat bereikt is en er occlusale krachten worden uitgeoefend, vindt er *remodeling* van het bot plaats.<sup>2,3</sup> Volgens de literatuur vindt dit proces van *remodeling* voor het grootste deel plaats tijdens het eerste jaar na plaatsing.<sup>4,5</sup> Implantaten kunnen zowel in één fase als in twee fasen geplaatst worden, en worden dan 1-fase- en 2-fase-implantaten genoemd. Wanneer er wordt gekozen om het implantaat in twee fasen te plaatsen, wordt het implantaat tijdens de eerste chirurgische ingreep begraven onder het tandvlees. Vervolgens wordt het implantaat na een genezingsperiode van 3-6 maanden opgezocht tijdens de tweede chirurgische ingreep (TFC) om een *healing abutment* (genezingsdopje) te plaatsen. Na de tweede ingreep kunnen bacteriën het *abutment*-oppervlak koloniseren waardoor als gevolg van een ontstekingsreactie van het peri-implantaire weefsel botverlies kan ontstaan.<sup>6</sup> Daarnaast leidt ook het voortijdig bloot komen liggen van de *cover screw* van 2-fase-implantaten tot meer botverlies in vergelijking tot 1-fase-implantaten.<sup>7</sup> De huidige gedachtegang is dat het blootleggen verandering in botniveau teweeg kan brengen als gevolg van kolonisatie en contaminatie van het *abutment*-oppervlak met micro-organismen. Hier is echter nog weinig onderzoek naar gedaan. Daarom was het doel van deze retrospectieve analyse om te bepalen in welke mate er *remodeling* plaatsvindt rondom het implantaat na de TFC (het plaatsen van de *healing abutment*) bij de nulmeting en over een periode van 1 tot 1,5 jaar.

## MATERIAAL EN METHODE

In een verwijspraktijk voor implantologie (Implantologie Utrecht) werd data verzameld van patiënten die een implantaat ontvingen tussen 2012 en 2019. Patiënten werden voorzien van 3,3 mm met smalle diameter of 4,1 mm met normale diameter Straumann implantaten op botniveau. De geïncludeerde patiënten voor deze retrospectieve analyse dienden aan de volgende inclusiecriteria te voldoen:

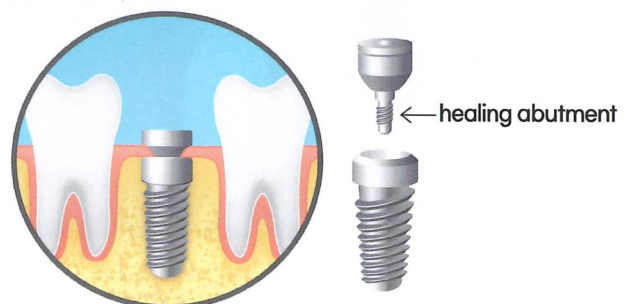
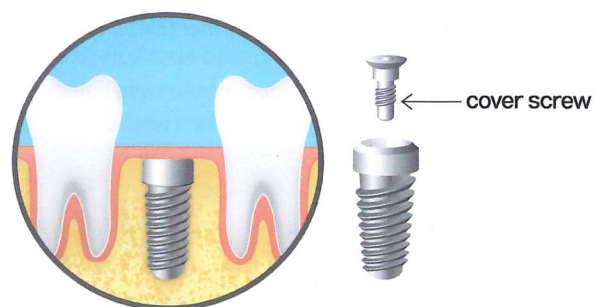
- In goede algemene gezondheid
- Volwassen ( $\geq 18$  jaar)
- Partieel edentiaat

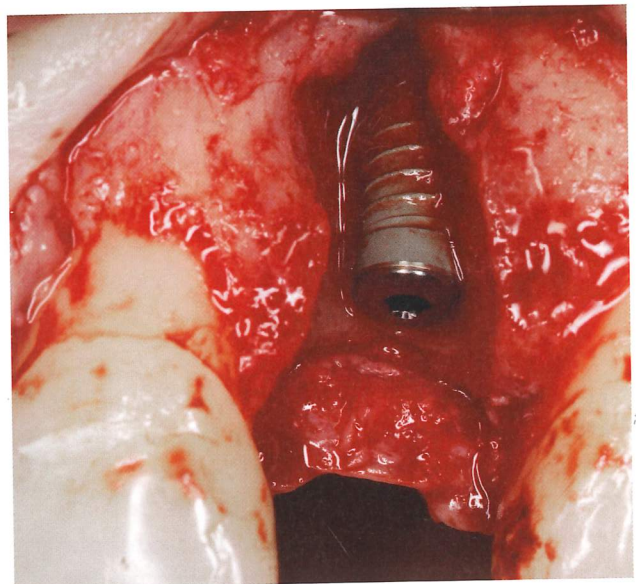
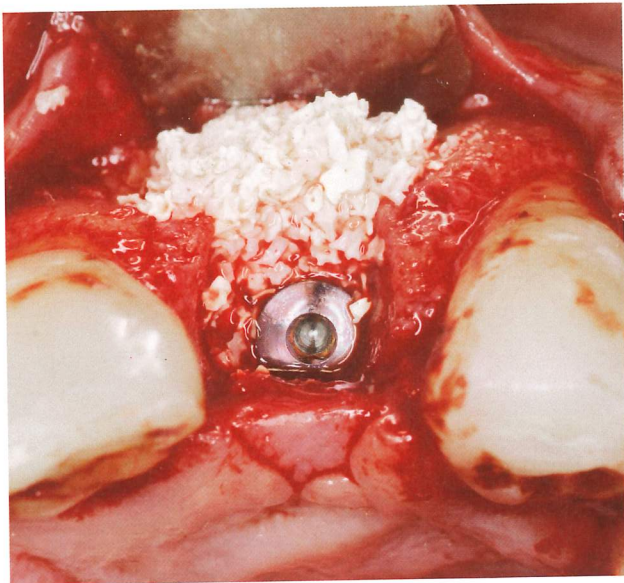


- Parodontaal stabiel
- Implantaatgedragen kroon of brug
- Voldaan aan nazorgafspraken conform richtlijn Nederlandse Vereniging voor Orale Implantologie (NVOI)
- Röntgenopnamen beschikbaar van TFC, nulmeting en een herbeoordeling 1-1,5 jaar na plaatsing
- Volledige lengte van het implantaat zichtbaar op de röntgenopname

De opeenvolgende afspraken volgden de NVOI-richtlijn 'Diagnostiek, Preventie en Behandeling van Peri-Implantaire infecties'.<sup>11</sup> Deze richtlijn omvat de noodzaak van een nulmeting die bij voorkeur 6-8 weken na het plaatsen van de suprastructuur plaatsvindt, maar in ieder geval binnen 6 maanden, en dat er vervolgens jaarlijks controle en nazorg plaatsvindt.

De implantaten werden geplaatst door twee ervaren tandarts-implantologen (NVOI erkend). Na een genezingsperiode van 3-6 maanden werd na een kleine incisie de *cover screw*

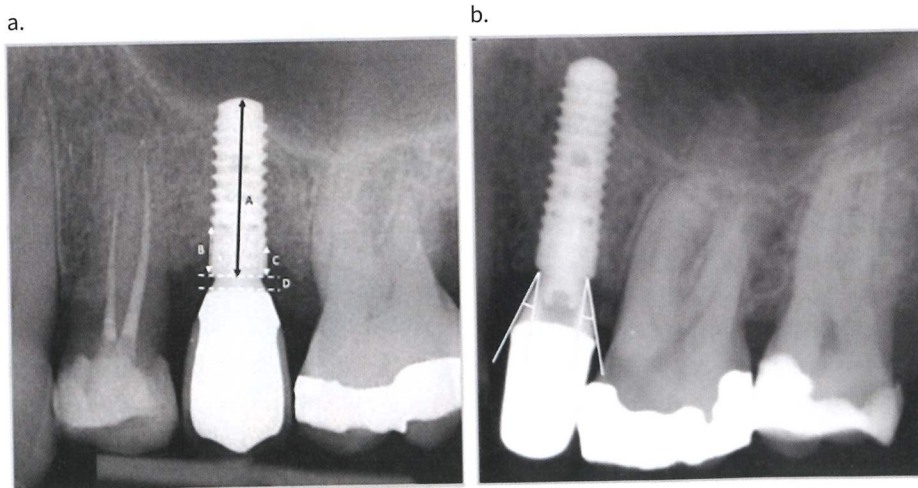




opgezocht en een *healing abutment* geplaatst dat hoog genoeg was om boven de peri-implantaire mucosa uit te steken. Na een genezingsproces van de mucosa gedurende ten minste 6 weken begonnen de restauratieve procedures. Standaard titanium *abutments* werden gebruikt in combinatie met zirkonium of porseleinen kronen of bruggen. Ook werd er preventief voorlichting gegeven aan patiënten over mondhygiëne. Na het plaatsen van de suprastructuur werd een afspraak gemaakt voor een nulmeting om de peri-implantaire weefsels onder meer klinisch en röntgenologisch te beoordelen. Tijdens deze nulmeting werden pocketdieptes gemeten met een drukgevoelige pocketsonde (KerrHawe SA; Click-Probe) en werd de mate van bloeding genoteerd. De pocketdiepte werd op zes plekken rondom het implantaat gemeten. Indien geïndiceerd werd plaque en tandsteen professioneel verwijderd met koolstofvezel handinstrumentarium en/of een air polisher (EMS Dental,

Nyon, Zwitserland). Aanvullend werden er individueel afgestemde instructies voor de mondhygiëne gegeven. Tijdens de vervolgcotrole na 1 tot 1,5 jaar werden dezelfde procedures doorlopen.

Röntgenopnamen werden vervaardigd na de TFC, nulmeting en de vervolgcotrole na 1 tot 1,5 jaar. Aan de hand van de lengte van het implantaat werd het röntgen softwareprogramma (VisiQuick) gekalibreerd. Zowel aan de mesiale als distale zijde werd het botniveau bepaald ten opzichte van de schouder van het implantaat. Het verschil in botniveau tussen het moment van het plaatsen van de healing abutment (TFC), het plaatsen van de suprastructuur (nulmeting) en de vervolgcotrole werd gedefinieerd als botverlies. Op de röntgenfoto werden bovendien de *emergence* hoek en hoogte van de *abutment* gemeten.



**Figuur 1:** (a): Röntgenopname met A: lengte van het implantaat, B+C: afstand tussen het botniveau en de schouder van het implantaat, D: abutment-hoogte (b): Röntgenopname waarin de *emergence* hoek wordt getoond

**Tabel 1.** Patiënt- en implantaatgegevens

Leeftijd, gemiddeld (SD)	53,2 (11,53)
Leeftijd, in jaren	23-70
Man	22 (48%)
Vrouw	24 (52%)
Vervolgperiode, gemiddelde in maanden (SD)	14,2 (1,82)
Vervolgperiode, in maanden	12-18
Patiënten met $\geq$ 5mm pockets	36 (78%)
Patiënten die roken	8 (17%)
ISQ-waarde, gemiddeld (SD)	75,6 (7,4)
Aantal implantaten geplaatst in de bovenkaak	47 (73,4%)
Aantal implantaten geplaatst in de onderkaak	17 (26,6%)
Aantal implantaten geplaatst in het front	4 (6,3%)
Aantal implantaten geplaatst in de premolaarregio	24 (40,6%)
Aantal implantaten geplaatst in de molaarregio	34 (53,1%)
Implantaatgedragen kronen	41 (64%)
Implantaatgedragen brugconstructie	23 (36%)
Aantal 3,3 mm implantaten	20 (31%)
8 mm	2
10 mm	11
12 mm	7
Aantal 4,1 mm implantaten	44 (69%)
8 mm	10
10 mm	25
12 mm	9
Abutment-hoogte in mm, gemiddelde (SD)	2,1 (1,3)
Emergence hoek in graden, gemiddelde (SD)	30,4 (8,4)

## RESULTATEN

Van de 248 patiënten die implantaten ontvingen gedurende de onderzoeksperiode, zijn 202 (81,5%) patiënten geëxcludeerd. De meest voorkomende reden voor exclusie was het ontbreken van data in het dossier (45%), gevolgd door gemiste vervolgspraken. Er konden 46 (18,5%) patiënten worden geïncludeerd, bij wie in totaal 64 implantaten zijn geplaatst. Demografische gegevens en implantaatgegevens zijn beschreven in **tabel 1**. De gemiddelde leeftijd van de patiënten tijdens de intake was 53 jaar, variërend van 23 tot 70 jaar. De man-vrouwverdeling was ongeveer gelijk en er was sprake van een gemiddelde tijdsduur van 14 maanden tussen nulmeting en vervolgcontrole. De meeste implantaten (69%) hadden een diameter van 4,1 mm en de gemiddelde emergence hoek was 30 graden.

Klinische parameters zoals bloeding en pocketdiepte werden verzameld gedurende de nulmeting en vervolgspraken (**tabel 2**). De bloedingsscore nam licht af, van 46,1% tijdens de nulmeting naar 42,2% gedurende de vervolgcontrole. De gemiddelde pocketdiepte nam significant toe van 3,08 mm naar 3,27 mm ( $p = 0,032$ ). De grootste toename in pocketdiepte (0,32 mm) was te zien bij de implantaten van 4,1 mm met normale diameter. Hoewel deze toename statistisch significant was ( $p = 0,007$ ), is de klinische significantie hiervan waarschijnlijk klein. Als we kijken naar het verschil in botniveau tussen de verschillende momenten, zien we dat de meeste afname in botniveau plaatsvindt in de eerste periode, tussen de TFC en de nulmeting. Het botniveau gemeten ten opzichte van de schouder van het implantaat zakte met 0,23 mm tussen TFC en de nulmeting ( $p \leq 0,001$ ). Gedurende de periode van nulmeting tot vervolgcontrole na 1 tot 1,5 jaar is het botniveau met nog eens 0,12 mm gezakt ( $p = 0,020$ ). Het totale verschil in botniveau van het moment van TFC tot vervolgcontrole na 1 tot 1,5 jaar is 0,35 mm ( $p < 0,001$ ) (**tabel 3 en 4**). De meeste verandering in botniveau vond aan de distale zijde plaats. Er werden geen significante verschillen gevonden in bot remodeling tussen de 3,3 mm en 4,1 mm diameter – implantaatgroepen. Daarentegen werd uit de Pearson correlatiecoëfficiënt wel een significante correlatie gevonden tussen de emergence hoek en veranderingen in

**Tabel 2.** Klinische gegevens op implantaatniveau van gemiddelde (SD) pocketdieptes in millimeters en bloeding tijdens nulmeting en vervolgcontrole. Gemiddelde (SD) sub-analyse op implantaatdiameter

	Nulmeting	Vervolgcontrole	Verskil	P-waarde <sup>a</sup>
Bloeding (n = 64)	46% (35)	42% (33)	-4% (36)	0,392
Pocketdiepte (n = 64)	3,08 (0,70)	3,27 (0,81)	0,19 (0,70)	0,032
Implantaatdiameter				
3,3 mm (n = 20)	3,05 (0,78)	2,96 (0,75)	-0,09 (0,50)	0,439
4,1 mm (n = 44)	3,10 (0,67)	3,41 (0,81)	0,32 (0,74)	0,007

<sup>a</sup>Gepaarde T-test

**Tabel 3.** Gemiddeld botniveau ten opzichte van de schouder van het implantaat in millimeters (SD) gedurende TFC, nulmeting en vervolgccontrole op patiënt- en implantaatniveau

Stadium	Patiëntniveau (n = 46)	Implantaatniveau (n = 64)
	Gemiddelde (SD)	Gemiddelde (SD)
TFC	0,12 (0,20)	0,12 (0,23)
Nulmeting	0,35 (0,39)	0,35 (0,43)
Vervolgcontrole	0,47 (0,43)	0,47 (0,47)

botniveau tussen TFC en nulmeting ( $r = 0,430$ ,  $p = \leq 0,001$ ). De hoogte van het *abutment* was niet gerelateerd aan de mate van botverlies.

## DISCUSSIE

Dit is het eerste onderzoek met Straumann implantaten dat kijkt naar veranderingen in botniveau in de vroege fase tussen TFC en de nulmeting en dat combineert met klinische gegevens. Andere studies hebben zich voornamelijk gefocust op langetermijnveranderingen tussen de nulmeting en opeenvolgende jaren. Vergelijkbaar onderzoek met andere implantaatsystemen waar gekeken is naar veranderingen op botniveau kwam met gelijksoortige resultaten.<sup>12</sup> Uit die resultaten kwam eveneens naar voren dat het meeste botverlies optreedt in de eerste fase, namelijk tussen het plaatsen van de *abutment* en de nulmeting.

Daarnaast is het interessant op te merken dat het meeste botverlies plaatsvond aan de distale zijde van het implantaat. Dit komt overeen met verschillende andere onderzoeken.<sup>13,14</sup> Een gedachtegang kan zijn dat de mondhygiëne distaal van het implantaat, zeker posterieur, uitdagender kan zijn waardoor meer plaque achterblijft.<sup>15</sup> In dit onderzoek hebben we zowel naar implantaatgedragen kronen als bruggen gekeken. Het verbinden van implantaten, door middel van een brugconstructie, levert een lagere belasting

op het omliggende bot en kan daarmee de kansen op complicaties en botverlies verkleinen.<sup>16</sup> Een verleden met parodontitis en ongereguleerde diabetes komen uit de literatuur als risicofactoren naar voren die kunnen bijdragen aan (vroeg) botverlies rondom implantaten.<sup>17</sup> Daarnaast speelt roken uiteraard ook een grote rol als risicofactor hiervoor.<sup>18</sup> De *emergence* hoek is een belangrijk aspect bij het waarborgen van gezond peri-implantair weefsel. Uit een recente *systematic review* blijkt dat de prevalentie van peri-implantitis bij implantaten op botniveau significant hoger is indien er sprake is van een hoek groter dan 30 graden in combinatie met een omvangrijke (convexe) bolling van de suprastructuur.<sup>19</sup> Dit speelt vooral bij implantaten op botniveau en niet zozeer bij implantaten op weefselniveau (tissue level). Doordat de afstand van de schouder van het implantaat tot het crestale botniveau bij implantaten op weefselniveau groter is, ontstaat een kleinere kans op irritatie door micro-organismen.<sup>20,21</sup> Gestandaardiseerde röntgenopnamen zijn vereist om het peri-implantair botniveau door de tijd heen te kunnen beoordelen en monitoren. Vroege veranderingen op botniveau kunnen klinisch niet worden opgemerkt en daarom levert een röntgenopname onmisbare diagnostische informatie over het peri-implantaire botniveau. Naar aanleiding van de resultaten van dit onderzoek wordt aanbevolen om na het plaatsen van een *healing abutment* een röntgenopname te maken zodat toekomstige fysiologische of pathologische veranderingen op de juiste wijze geïnterpreteerd kunnen worden tijdens vervolgccontroles.

## CONCLUSIE

Deze retrospectieve analyse laat zien dat de meeste *remodeling* van het bot optreedt na het blootleggen van het implantaat aan het mondmilieu na TFC en voor de nulmeting. Het wordt aanbevolen om bij het vervaardigen van de suprastructuur rekening te houden met de *emergence* hoek en bolling van de kroon. Daarnaast wordt het aanbevolen om een gestandaardiseerde röntgenopname te maken na het blootleggen van het implantaat. ■

**Tabel 4.** Vergelijking op implantaatniveau (n = 64) van gemiddelde verandering in botniveau in millimeters (SD) op verschillende tijdstippen

Moment	Moment	Verandering botniveau	P-waarde <sup>+</sup>	95% betrouwbaarheidsinterval <sup>*</sup>	
				Ondergrens	Bovengrens
TFC	Nulmeting	0,23	< 0,001	0,12	0,35
TFC	Vervolgcontrole	0,35	< 0,001	0,23	0,47
Nulmeting	Vervolgcontrole	0,12	0,020	0,01	0,22

<sup>+</sup> One-way Repeated-Measures Analysis of Variance (ANOVA).

<sup>\*</sup> Bonferroni correctie voor multipel vergelijkingen

## Referenties

- Pjetursson B, Asgeirsson A, Zwahlen M, Sailer I. Improvements in Implant Dentistry over the Last Decade: Comparison of Survival and Complication Rates in Older and Newer Publications. *Int J Oral Maxillofac Implants*. 2014;29(Supplement):308–24.
- Badillo-Perona V, Cano-Sanchez J, Campo-Trapero J, Bascones-Martinez A. Peri-implant bone mechanobiology. Review of the literature. *Med Oral Patol Oral Cirugia Bucal*. 2011;e677–81.
- Mello AS da S, dos Santos PL, Marquesi A, Queiroz TP, Margonar R, de Souza Faloni AP. Some aspects of bone remodeling around dental implants. *Rev Clínica Periodoncia Implantol Rehabil Oral*. maart 2016;S0718539116000021.
- Adell R, Lekholm U, Rockler B, Brånemark PI. A 15-year study of osseointegrated implants in the treatment of the edentulous jaw. *Int J Oral Surg*. 1981;10(6):387–416.
- Lindquist LW, Carlsson GE, Jemt T. A prospective 15-year follow-up study of mandibular fixed prostheses supported by osseointegrated implants. Clinical results and marginal bone loss. *Clin Oral Implants Res*. 1996;7(4):329–36.
- Barboza EP, Caúla AL, Carvalho WR. Crestal Bone Loss Around Submerged and Exposed Unloaded Dental Implants: A Radiographic and Microbiological Descriptive Study. *Implant Dent*. 2002;11(2):162–9.
- Hertel M, Roh YC, Neumann K, Strietzel FP. Premature exposure of dental implant cover screws. A retrospective evaluation of risk factors and influence on marginal peri-implant bone level changes. *Clin Oral Investig*. 2017;21(6):2109–22.
- Kim A, Abdelhay N, Levin L, Walters JD, Gibson MP. Antibiotic prophylaxis for implant placement: a systematic review of effects on reduction of implant failure. *Br Dent J*. 2020;228(12):943–51.
- Moolen PL, Post BJ, Slot DE, Weijden FA. Outcome of peri-implant maintenance care in patients with an implant-supported lower denture—A 3.5-year retrospective analysis. *Clin Implant Dent Relat Res*. 2021;cid.12963.
- Romanos GE. Periosteal Releasing Incision for Successful Coverage of Augmented Sites. A Technical Note. *J Oral Implantol*. 2010;36(1):25–30.
- Louropoulou A, de Waal Y, Wismeijer D, Van der Weijden GA. Richtlijn Diagnostiek, Preventie en Behandeling van Peri-Implantaire Infecties [Internet]. Richtlijn Diagnostiek, Preventie en Behandeling van Peri-Implantaire Infecties. 2015 [website benaderd op 23-06-2022]. Beschikbaar op: [https://nvoi.nl/wp-content/uploads/2020/01/NVvP-NVOI\\_Richtlijn.Peri-Implantitis\\_DEF.pdf](https://nvoi.nl/wp-content/uploads/2020/01/NVvP-NVOI_Richtlijn.Peri-Implantitis_DEF.pdf).
- Astrand P, Engquist B, Dahlgren S, Engquist E, Feldmann H, Gröndahl K. Astra Tech and Brånemark System implants: a prospective 5-year comparative study. Results after one year. *Clin Implant Dent Relat Res*. 1999;1(1):17–26.
- Ho KN, Salamanca E, Lin HK, Lee SY, Chang WJ. Marginal Bone Level Evaluation after Functional Loading Around Two Different Dental Implant Designs. *BioMed Res Int*. 2016;2016:1–6.
- Zweers J, van Doornik A, Hogendorf EAH, Quirynen M, Van der Weijden GA. Clinical and radiographic evaluation of narrow- vs. regular-diameter dental implants: a 3-year follow-up. A retrospective study. *Clin Oral Implants Res*. 2015;26(2):149–56.
- Claydon N, Addy M, Scratcher C, Ley F, Newcombe R. Comparative professional plaque removal study using 8 branded toothbrushes: 8 manual toothbrush comparison. *J Clin Periodontol*. 2002;29(4):310–6.
- Shigemitsu R, Ogawa T, Matsumoto T, Yoda N, Gunji Y, Yamakawa Y, et al. Stress distribution in the peri-implant bone with splinted and non-splinted implants by in vivo loading data-based finite element analysis. *Odontology*. 2013;101(2):222–6.
- Ragucci GM, Giral-Hernando M, Méndez-Manjón I, Cantó-Navés O, Hernández-Alfaro F. Factors Affecting Implant Failure and Marginal Bone Loss of Implants Placed by Post-Graduate Students: A 1-Year Prospective Cohort Study. *Mater Basel Switz*. 2020;13(20).
- Krennmair S, Hunger S, Forstner T, Malek M, Krennmair G, Stimmelmayer M. Implant health and factors affecting peri-implant marginal bone alteration for implants placed in staged maxillary sinus augmentation: A 5-year prospective study. *Clin Implant Dent Relat Res*. 2019;21(1):32–41.
- Soulami S, Slot DE, van der Weijden F. Implant-abutment emergence angle and profile in relation to peri-implantitis: A systematic review. *Clin Exp Dent Res*. 2022 Jun 17.
- Sasada Y, Cochran DL. Implant-Abutment Connections: A Review of Biologic Consequences and Peri-implantitis Implications. *Int J Oral Maxillofac Implants*. 2017;32(6):1296–307.
- Tallarico M, Canullo L, Caneva M, Özcan M. Microbial colonization at the implant-abutment interface and its possible influence on periimplantitis: A systematic review and meta-analysis. *J Prosthodont Res*. 2017;61(3):233–41.