

SUBGINGIVALE GEBITSREINIGING ALS PARODONTALE THERAPIE

SAMENVATTING

De etiologie van parodontitis en het ontstaan van een pocket worden in het kort besproken. Tot op heden wordt de sondeerdiepte, het klinisch aanhechtingsniveau en de bloedingsneiging gebruikt om het effect van parodontale therapie te evalueren. De waarde van deze diagnostische criteria wordt belicht. Het is niet aannemelijk dat een vermindering van de sondeerdiepte na therapie wordt veroorzaakt door nieuwvorming van het parodontale ligament. De oorzaak van verminderde sondeerdiepte ligt eerder bij apicaalwaarts verplaatsing van de marginale gingiva ten gevolge van een afgenomen zwelling en bij minder gemakkelijke penetratie van de sondepunt als gevolg van een door genezing versterkt en strak aanliggend weefsel. Na goed uitgevoerde subgingivale gebitsreiniging kan zich een lange epitheliale aanhechting vormen. Herhaling van de behandeling lijkt voor een klein aantal plaatsen van de dentitie bij sommige patiënten noodzakelijk. De indicatie waar en bij wie deze herhaling nodig is, blijft moeilijk. Het uitblijven van een afname van de sondeerdiepte is een mogelijke aanwijzing. Subgingivale curettage geeft geen extra therapeutisch effect.

VAN DER WEIJDEN GA, WOLFFE GN, VAN PALENSTEIN HELDERMAN WH.
Subgingivale gebitsreiniging als parodontale therapie. Ned Tijdschr Tandheelkd 1987; 94: 221-7.

G. A. van der Weijden, tandarts*)
G. N. Wolffe, tandarts*)
W. H. van Palenstein Helderman, tandarts***)

Uit de *) afdeling Parodontologie en de **) vakgroep Sociale en Preventieve Tandheelkunde van de rijksuniversiteit te Utrecht.

Trefwoorden: Parodontologie – Nieuwe aanhechting – Subgingivale gebitsreiniging – Subgingivale curettage

Datum acceptatie: 27 april 1987.

Adres: G. A. van der Weijden, afd. Parodontologie ACTA, Louwesweg 1, 1066 EA Amsterdam

1. INLEIDING

Er bestaat nog geen consensus bij tandartsen en mondhygiënisten wanneer het gaat om de vraag welke effecten men mag verwachten van parodontale therapie. 'Genezing' van parodontale aandoeningen is mogelijk, daar is iedereen het over eens. Maar wat wordt bedoeld met 'genezing'? Dit begrip is nogal vaag en er blijken dan ook verschillende opvattingen over te bestaan.

Genezing kan betekenen dat:

1. de voortgang van parodontaal weefselverlies stopt of zodanig afneemt dat geen gebitselementen door weefselverlies verloren gaan;

2. naast stopzetting van het proces van weefselverlies zoveel mogelijk herstel naar de oorspronkelijke situatie optreedt.

In hoeverre er sprake kan zijn van herstel van verloren gegaan parodontaal weefsel wordt hier besproken. Ook zal worden stilgestaan bij huidige en mogelijk toekomstige diagnostica waarmee stopzetting of herstel van weefselverlies kan worden vastgesteld. Tegen die achtergrond bezien zullen de effecten van subgingivale gebitsreiniging (Eng: 'scaling' en 'rootplaning') en subgingivale curettage worden besproken.

2. PARODONTITIS

2.1. Etiologie van parodontitis

Wanneer tandplaque interdentaal en langs de marginale gingiva aanwezig is en niet regelmatig wordt verwijderd, zal langzaam uitgroei van supragingivale plaque naar het subgingivale tandoppervlak plaatsvinden.¹

Aanwezigheid van plaque langs de marginale gingiva leidt tot gingivitis.² Aanwezigheid van subgingivale plaque kan tot parodontitis leiden.³ De redenen waarom een gingivitis meestal, maar niet altijd, overgaat in parodontitis zijn nog niet duidelijk. Er zijn aanwijzingen dat bij het ouder worden van plaque bepaalde bacteriën de overhand krijgen waardoor de pathologische potentie toeneemt.⁴ Het is ook mogelijk dat niet zozeer een verhoogde pathologische potentie van plaque, maar de combinatie van inwerkingstijd en hoeveelheid plaque de weerstand van de ene patiënt overtreft en die van een ander niet.^{5,6}

Het laatste woord over deze twee mogelijke mechanismen, ook wel aangeduid met de *specifieke plaquehypothese* versus de *niet-specifieke plaquehypothese*, is nog niet gesproken. Voor de specifieke plaquehypothese pleit de associatie van enkele soorten bacteriën met bepaalde vormen van parodontitis. Bij 'adulte' parodontitis, een met exacerbaties gepaard gaande, langzaam voortschrijdende ontsteking wordt in de pocketflora vaak *Bacteroides gingivalis* gevonden.⁷ Deze bacterie wordt ook vaak bij 'snelle progressieve' parodontitis in pockets aangetroffen.⁸ Regelmatig wordt uit pockets bij 'snelle progressieve' parodontitis *Actinobacillus (Haemophilus) actinomycetemcomitans* geïsoleerd.⁹ Deze bacterie is vooral geassocieerd met 'juvenile' parodontitis.¹⁰ Er zijn meer soorten bacteriën in verband gebracht met parodontitis. De twee hier genoemde zijn echter verdacht pathogeen voor het parodontium omdat ze verscheidene toxische producten produceren¹¹ en omdat ze meestal niet, maar indien wel

alleen in lage aantallen, in de gezonde mond en bij gingivitis aanwezig zijn.^{10,12}

2.2. Het ontstaan van een pocket

Het ontstekingsproces wordt via het aanhechtingsepitheel in het onderliggende bindweefsel geïnduceerd. Indien de ontsteking zich naar apicaal uitbreidt, zullen de collageen vezels van het ligament en ook het alveolaire bot verloren gaan. Ten gevolge van dit weefselverlies zal het aanhechtingsepitheel naar apicaal prolifereren. Bij sondering blijkt dan dat de punt van de pocketsonde voorbij de glazuur-cementgrens komt. We spreken nu van een pathologische pocket (afb. 1). Doordat het worteloppervlak (wortelcement) nu wordt blootgesteld aan de pocketflora, raakt het besmet met bacteriële toxinen.

3. VERANDERING VAN POCKETDIEPTE

3.1. Lokatie van de sondepunt in de pocket

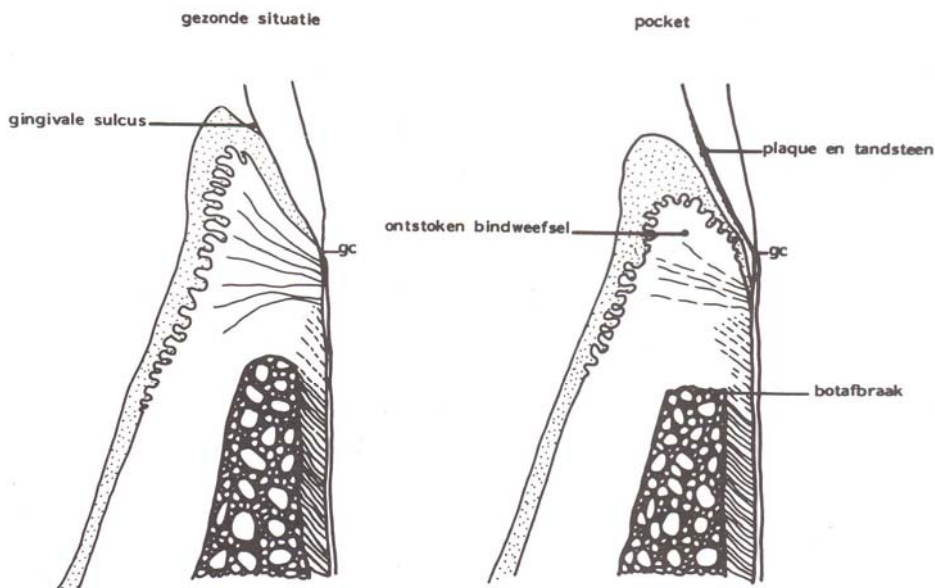
Uit onderzoek is gebleken dat bij het sonderen van onbehandelde pockets de punt van de pocketsonde zich veelal tot voorbij de apicale basis van het aanhechtingsepitheel bevindt (afb. 2A), terwijl bij behandelde pockets de sondepunt meestal coronaal van de apicale basis van het aanhechtingsepitheel is gelokaliseerd (afb. 2B).¹³ Met andere woorden, in onbehandelde pockets bevindt de sondepunt zich dicht bij het aanhechtingsniveau, of wel dicht bij de meest coronaal gelegen intacte aangehechte collageen vezels van het parodontale ligament, terwijl bij behandelde poc-

kets de sondepunt in het aanhechtingsepi-
theel coronair van de apicale basis blijft
steken. De uitgeoefende druk tijdens son-
deren beïnvloedt het penetratievermogen
van de sondepunt in hoge mate.¹⁴ Bij con-
stante druk van 0.50 N (Newton) en een
sondepunt met een diameter van 0.4 mm
blijkt de sondepunt in onbehandelde poc-
kets gemiddeld ongeveer 0.4 mm voorbij
de apicale basis van het aanhechtingsepi-
theel te liggen, terwijl de sondepunt in
behandelde pockets gemiddeld ongeveer
0.7 mm boven de apicale basis van het
aanhechtingsepietheel blijft.¹⁵

Het belang van sonderen m. t een con-
stante druk wordt fraai geïllustreerd door
Chamberlain c.s.¹⁶ Zij sondeerden pockets
met constante druk van 0.25 N, 0.50 N en
0.75 N vóór en na chirurgische behand-
eling. De sondepunt penetreerde gemiddeld
ongeveer 1 mm dieper vóór dan na behan-
deling. Was echter de druk van sonderen
voor behandeling laag (0.25 N) en na be-
handeling hoger (0.50 N) dan was de pen-
etratie van de sondepunt vóór behandeling
gemiddeld even diep als na behandeling.

3.2. Vermindering van pocketdiepte door gingivale recessie

Na subgingivale gebitsreiniging kan de
pocket ondieper worden. Dit kan voor een
deel het gevolg zijn van verminderde zwel-
ling van de gingiva. Er treedt recessie op
van de marginale gingiva. Gemiddeld kan
deze recessie wel 2 mm zijn bij diepe poc-
kets.¹⁷ De pocket kan dus ondieper worden
zonder dat er herstel van aanhechting op-
treedt (afb. 2B). Dit is de reden waarom
velen liever het aanhechtingsniveau vast-
stellen dan de pocketdiepte meten. Klin-
nisch kan het aanhechtingsniveau worden
bepaald door te meten vanaf een vast refe-
rentiepunt zoals de glazuur-cementgrens



Afb 1. De gezonde sulcus gingivalis en een pathologische pocket. gc = glazuur-cementgrens.

of de rand van een restauratie in plaats van
de marginale gingiva. Wanneer de punt
van de pocketsonde minder ver apicaal
komt, wordt gesproken van winst van klin-
nische aanhechting. Theoretisch bestaan
er verschillende mogelijkheden die klini-
sche aanhechtingswinst verklaren zoals af-
beelding 2 illustreert.

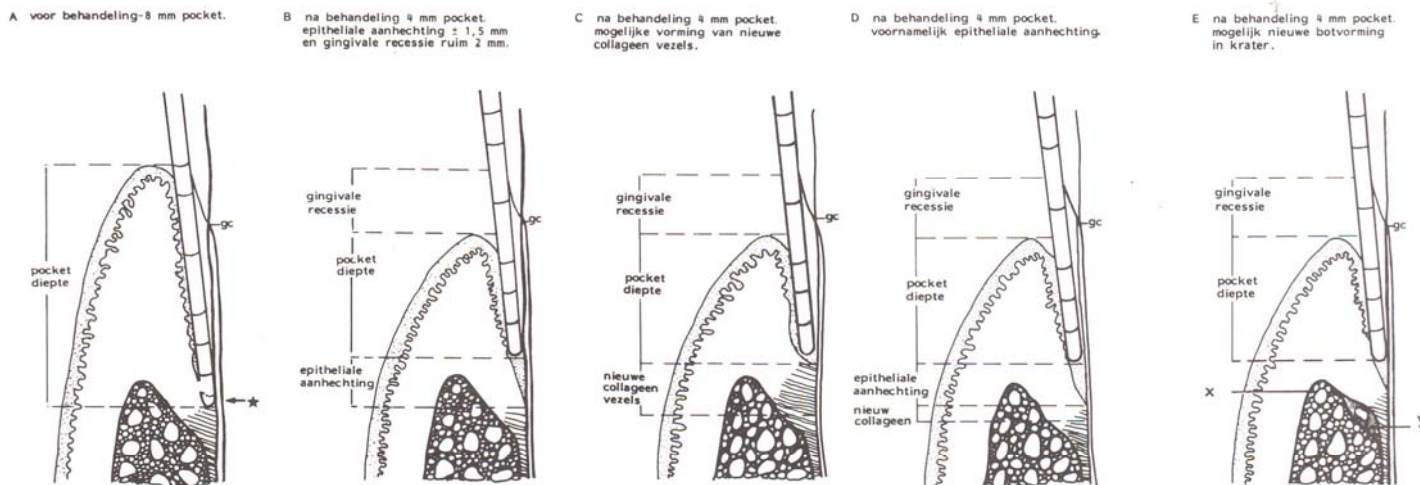
3.3. Nieuwe epitheliale aanhechting

Wanneer na behandeling de pocketsonde
minder diep penetreert, zou dit uitsluitend
het gevolg kunnen zijn van nieuwe epithe-
liale aanhechting (afb. 2B). Epitheel bezit
het vermogen zich aan allerlei typen harde
oppervlakken te hechten, mits er niet te
veel (endo)toxinen aanwezig zijn.^{18 19}

Indien in geval van parodontitis de bac-
teriële pocketinhoud wordt verwijderd (en

waarschijnlijk is het ook belangrijk dat de
buitenste, met endotoxinen besmette laag
cement wordt weggehaald), zijn de om-
standigheden gunstig voor nieuwe epithe-
liale aanhechting. Er kan dan een lange
epitheliale aanhechting ontstaan (afb. 3)
die, zo het zich laat aanzien, een even
goede barrière vormt tegen bacteriële pro-
dukten als de kortere epitheliale aanhech-
ting die aanwezig was voordat een deel van
de collageen vezels en het parodontale li-
gament verloren waren gegaan.^{20 21}

Nieuwe epitheliale aanhechting is op
zich waarschijnlijk niet de oorzaak van
verminderde penetratie van de sondepunt.
Eerder moet worden gedacht aan een ver-
steviging van het weefsel, ten gevolge van
de genezing, waardoor het strakker tegen
het element aanligt en meer weerstand
biedt tegen penetratie van de sondepunt.

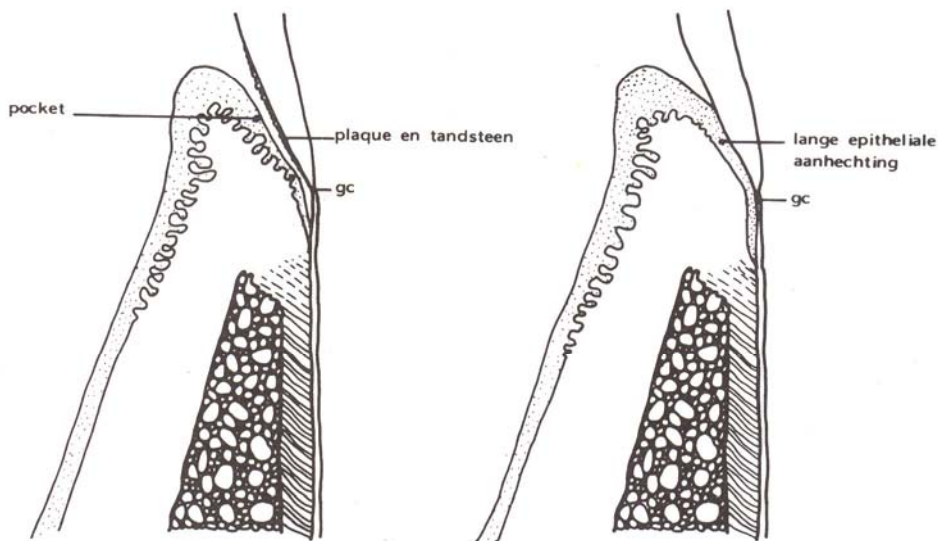


Afb. 2. Mogelijke situaties bij een vermindering van de sondeerdiepte door subgingivale gebitsreiniging.

* = de sondepunt ligt apicaal ten opzichte van de basis van het aanhechtingsepietheel.

x = meest coronaire punt van het alveolaire bot.

y = nieuwe aanhechting van collageen vezels, aan de ene kant ingebed in cement en aan de andere kant in het bot.



Afb. 3. Een pathologische pocket en een pocket met een lange epitheliale aanhechting met elkaar vergeleken.

3.4. Nieuwvorming van collageen vezels aan cement

Er zijn geen duidelijke aanwijzingen dat bij de mens een verminderde sondeerdiepte wordt veroorzaakt door nieuwvorming van collageen aanhechting (afb. 2C). Onderzoek op dit punt wordt bemoeilijkt door het technische probleem hoe vóór de behandeling moet worden vastgesteld waar de meest coronaal gelegen collageen vezels van het ligament zich bevinden. Uit dierexperimenteel werk waarbij met behulp van histologisch onderzoek van kaaksecties wél nauwkeurig de lokatie van de collageen vezels kan worden vastgesteld, blijkt nieuwvorming van collageen aanhechting nauwelijks of niet op te treden.²² Onder bijzondere omstandigheden waarbij in de genezingsfase ingroei van gingivaal epitheel en bindweefsel wordt belemmerd, blijkt enige potentie tot nieuwvorming van het parodontale ligament aanwezig.²⁴ De toestand na behandeling zoals in afbeelding 2C geïllustreerd, is dus onjuist. De afbeeldingen 2B en 2D laten een situatie zien die veel waarschijnlijker is, namelijk nauwelijks of geen nieuwe aanhechting ('new attachment') van het ligament op plaatsen waar aanvankelijk een pocket (infectieus) milieu heerste.

In de literatuur wordt ook de term 'reattachment' gebruikt, het beste te vertalen met 'wederaanhechting'. Deze term mag uitsluitend worden gebruikt wanneer volledig herstel optreedt van een gezonde intacte aanhechting die wordt verbroken door bijvoorbeeld een incisie of mechanisch trauma. Deze wederaanhechting van het parodontale ligament kan optreden omdat de weefsels nu niet in contact zijn geweest met het toxische pocketmilieu.²⁵

3.5. Nieuwvorming van verloren gegaan alveolair bot

Op röntgenfoto's lijkt soms sprake te zijn van nieuwe botvorming na behandeling. Het is mogelijk dat een botkrater voor een deel wordt opgevuld met nieuw bot (afb. 2E). Nieuwe botvorming boven het meest coronaire punt van het alveolaire bot (x in afb. 2E) is bij volwassenen lijdend aan parodontitis nooit overtuigend aangetoond en daarom nogal onwaarschijnlijk. Indien nieuwe botvorming optreedt in een krater dan is daarmee niet gezegd dat ook nieuwvorming van het parodontale ligament optreedt (y in afb. 2E). Dit zou namelijk betekenen, dat nieuwe collageen vezels aan de ene kant ingebed liggen in het cement en aan de andere kant in het nieuwgevormde bot, hetgeen klinisch noch röntgenologisch is vast te stellen. Het is vooralsnog onduidelijk of het gebeurt, maar aannemelijk lijkt het niet.

De enige cellen die in staat lijken te zijn tot nieuwvorming van het parodontale ligament, zijn fibroblasten afkomstig uit het ligament. De snelle apicaalwaartse migratie van epitheel na subgingivale gebitsreiniging belemmert waarschijnlijk de aanhechting van door fibroblasten uit het parodontale ligament nieuw gevormde collageen vezels. Nieuwvorming van het ligament lijkt alleen te kunnen plaatsvinden wanneer het worteloppervlak wordt vrijgehouden van apicaalwaarts migrerend epitheel en het gingivale bindweefsel.²⁶

4. DIAGNOSTIEK

4.1. Sondeerdiepte

Omdat bij sonderen van de pocket de punt van de sonde zich niet exact houdt aan de histologische dimensies van een pocket

(zie 3.1.), wordt in de literatuur ook wel gesproken van sondeerdiepte in plaats van pocketdiepte. Het meten van de sondeerdiepte en het vaststellen of bloeding tijdens sonderen optreedt, is een eenvoudige en algemeen toegepaste methode om het resultaat van behandeling te controleren. Uit het voorgaande is het duidelijk (afb. 2) dat een verandering van de sondeerdiepte vóór en na behandeling verschillende oorzaken kan hebben:

1. variabele lokatie van de marginale gingiva door verandering in de mate van zwelling;
2. wisselende lokatie van de sondepunt (zie 3.1.);
3. verhoogde weerstand van de gingiva tegen sonderen;
4. veranderingen in aanhechtingsniveau door nieuwvorming van het parodontale ligament; dit laatste is gezien het voorgaande onwaarschijnlijk.

Metingen vanaf een vast referentiepunt – en niet vanaf de marginale gingiva – sluiten een variabele (punt 1) uit. Meet men vanaf een vast referentiepunt een vermindering in de sondeerdiepte na behandeling, dan is dit zeer waarschijnlijk het gevolg van een afname van de ontstekingsgraad en de daarmee gepaard gaande verhoogde weerstand die het weefsel biedt tegen penetratie van de sonde en niet het gevolg van aanhechtingswinst van het ligament.

Helaas is de meetmethode op zich onnauwkeurig. Daar zijn een aantal factoren verantwoordelijk voor. Onregelmatigheden op het worteloppervlak, grillige krommingen van de wortel en een onregelmatig verloop van de bodem van de pocket maken dat, afhankelijk van de hoek waaronder gesondeerd wordt, verschillende metingen worden afgelezen. Tandsteen kan voor het sonderen worden verwijderd, onregelmatige restauratieranden veelal worden bijgewerkt. Variaties in sonderingsdruk kunnen worden opgevangen door gebruik te maken van een constante druksonde. Dat laatste neemt niet weg dat sondeerdieptemetingen een grote mate van onnauwkeurigheid in zich bergen. Uit onderzoek blijkt, dat wanneer een groot aantal metingen bij patiënten met parodontitis op één dag wordt herhaald, 1-3% van de metingen een afwijking toont van 3 mm of meer.²⁷ De kans op een zo grote meetfout neemt sterk af indien voor het bepalen van de sondeerdiepte een dubbele meting wordt gebruikt. Het gemiddelde van die dubbele meting wordt dan als de sondeerdiepte aangehouden.²⁸

4.2. Bloedingsneiging

Vaststelling van de bloedingsneiging bij sonderen is het tweede, veel toegepaste diagnosticum. De bloedingsneiging is geassocieerd met de aanwezigheid van ont-

stekingsintraat langs het pocketepitheel en aanhechtingsepitheel.²⁹ De neiging tot bloeden bij sonderen is mogelijk het gevolg van collageenverlies en verhoogde kwetsbaarheid van de capillaire vaatjes en/of het gevolg van een verminderde samenhang en aanwezige ulceraties van het aanhechtingsepitheel. Bloeding bij sonderen is dus een afgeleide van de aanwezigheid van een combinatie van bovengenoemde factoren, hetgeen niet betekent dat het ook informatie geeft of een pocket in een actieve fase van aanhechtungsverlies verkeert. Een onderzoek waarbij de bloedingsneiging als prognostisch diagnosticum voor aanhechtungsverlies werd gebruikt, leverde teleurstellende resultaten op. Van alle pockets die bloeden bij sonderen bleek 2.5% in de daaropvolgende maanden aanhechtungsverlies te vertonen, terwijl bij 1.9% van alle niet-bloedende pockets ook aanhechtungsverlies optrad.³² Dit zou erop wijzen dat de bloedingsneiging geen voorspellende waarde heeft, omdat de kans op aanhechtungsverlies in bloedende en niet-bloedende pockets ongeveer even groot is. Daarbij komt dat ook het bepalen van de bloedingsneiging niet zo eenvoudig is. Bij een herhaalde vaststelling van de bloedingsneiging op één dag blijkt ongeveer 30% van alle onderzochte pockets geen consistent bloedingsneigings-beeld te tonen. Door bij elk controlebezoek de bloedingsneiging vast te stellen wordt als het ware een 'trend' zichtbaar, die aangeeft of de conditie van het parodontium verbeterd of niet.^{14 33}

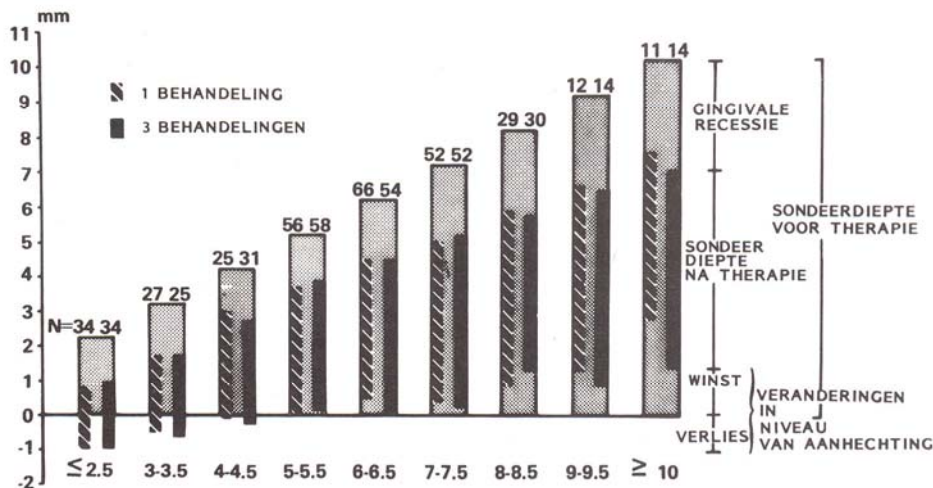
Uit een recent onderzoek blijkt dat pockets die bij elk controlebezoek bloeden bij sonderen een grotere kans hebben op toekomstig aanhechtungsverlies dan pockets die niet elke keer bloeden. Maar ook uit dit onderzoek kwam naar voren dat geen voorspellende waarde aan de bloedingsneiging kan worden toegekend.³⁴ Voorlopig zal, wetende dat een gezonde pocket geen bloedingsneiging toont, gestreefd moeten worden naar 'geen bloeding na sonderen' als eindresultaat van parodontale therapie.

Ondertussen zal gezocht moeten worden naar nieuwe diagnostica die betere informatie geven over de toestand van de pocket.

4.3. Microbiologisch diagnosticum

Een 'bacterie-uitstrijkje' uit de pocket als betrouwbaar diagnosticum is nog toekomstmuziek. Gezocht zal moeten worden naar bepaalde bacteriën die sterk geassocieerd zijn met aanhechtungsverlies.

Donkerveld- en in mindere mate fasencontrastmicroscopie van de pocketflora staan sterk in de belangstelling als een mogelijk diagnosticum. Er is slechts één onderzoek dat donkerveldmicroscopie als diagnosticum een prognostische waarde



Afb. 4. Sondeerdiepte van verschillende pockets, ingedeeld naar diepte, vóór en na 1 of 3 behandelingen.³⁷

toekent en wel op grond van een gevonden correlatie tussen hoge percentages spirocheten en beweeglijke micro-organismen in diepe pockets.³⁵ Nog los van het feit dat deze bevindingen, van een aantal jaren geleden, door geen enkele later onderzoek konden worden bevestigd, is de gevonden correlatie niet van dien aard dat men met donkerveldmicroscopie bij de individuele patiënt betrouwbare uitspraken kan doen over mogelijk toekomstig risico op aanhechtungsverlies. Donkerveld- en fasecontrastmicroscopie van de pocketflora geeft niet meer informatie over de toestand en toekomst van het parodontium dan beide hiervoor besproken klinische diagnostica: sondeerdiepte-metingen en bloedingsneiging.

Met behulp van kweken of immunofluorescentie is het mogelijk bacteriën te identificeren. Deze methoden zijn echter nog niet toegankelijk voor gebruik in de algemene praktijk en zullen hier niet verder worden besproken.

4.4. Biochemisch diagnosticum

Voor de toekomst lijkt biochemische analyse van de crevulaire (pocket-) vloeistof

een plaats te hebben in de diagnostiek van parodontitis. Een aanwijzing hiervoor is te vinden in een recent onderzoek.³⁶ In dit onderzoek werd voorafgaande aan actieve parodontale afbraak (gemeten met behulp van een pocketsonde) een verhoogde prostaglandine E2-waarde in de crevulaire vloeistof gevonden. Deze bevinding suggereert dat de prostaglandine E2-waarde als prognostisch diagnosticum voor aanhechtungsverlies kan worden gebruikt. Het onderzoek verkeert nog in een vroeg stadium.

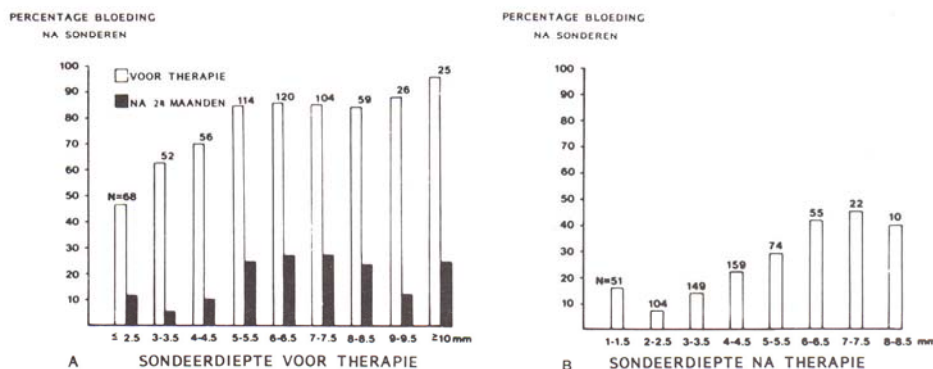
Verder onderzoek met grote groepen patiënten die gedurende enige jaren worden gevolgd, zal noodzakelijk zijn.

5. GENEZING

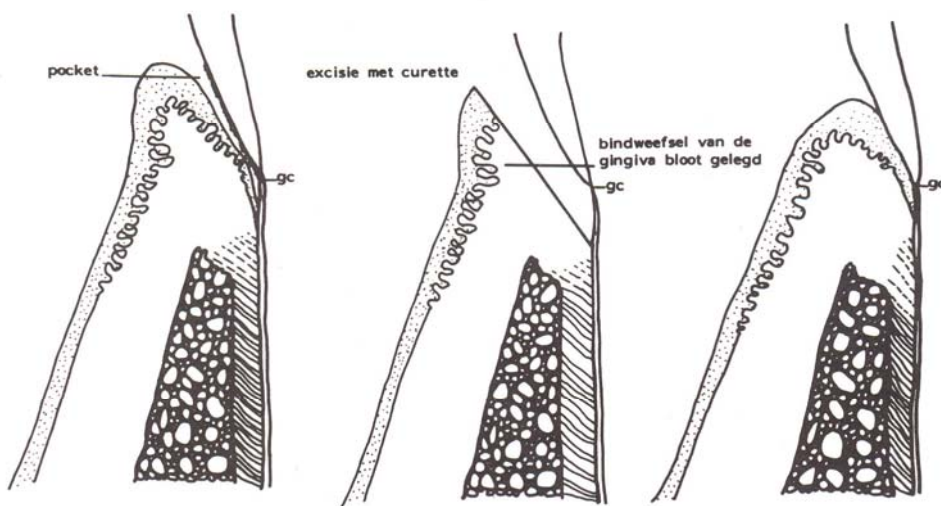
5.1. Keuze van behandelingsmethode

Na het voorgaande over het ontstaan van een pocket, het karakter van het herstel na therapie en de diagnostiek zal nu het effect van de therapie worden besproken. Gekeken wordt naar de resultaten van subgingivale gebitsreiniging en het effect van subgingivale curettage.

Aangezien de subgingivale plaque uit de



Afb. 5. Veranderingen in bloedingsneiging van pockets, op diepte ingedeeld, vóór (A) en na behandeling (B).³⁷



Afb. 6. Subgingivale curettage waarbij de pocketwand wordt verwijderd en het resultaat erna.

supragingivale plaque ontstaat kan men zich afvragen of zorgvuldige verwijdering van alleen de supragingivale plaque voldoende zou zijn om een reeds bestaande parodontitis te stoppen. Uit onderzoek blijkt echter dat een goede mondhygiëne niet in staat is parodontitis te stoppen.³⁷ Naast een goede mondhygiëne zal de therapie moeten bestaan uit professionele subgingivale gebitsreiniging. Dit houdt in: het verwijderen van tandsteen en plaque en het gladmaken van het worteloppervlak, waarbij het buitenste laagje cement mét toxinen wordt verwijderd. Voor de volledigheid dient te worden opgemerkt dat de therapie kan worden aangevuld met een 'flap'-operatie. In dit artikel zal niet verder op deze 'chirurgische' behandelingsmethode worden ingegaan.

5.2. Resultaten van subgingivale gebitsreiniging

Naar de effecten van subgingivale gebitsreiniging op het aangetaste parodontium is betrekkelijk weinig systematisch uitgevoerd onderzoek gedaan. Een belangrijke bijdrage is geleverd door de groep van Egelberg aan de Loma Linda universiteit in Californië.^{17 38 39} Zij hebben duidelijk aangetoond dat subgingivale gebitsreiniging het destructieve proces van parodontitis tot staan kan brengen. Daarmee is de belangstelling voor deze 'niet-chirurgische' wijze van behandelen nieuw leven ingeblazen. Deze gegevens waren reeds bekend uit vroeger onderzoek maar waren in de vergetelheid geraakt.⁴⁰⁻⁴³

De resultaten van de groep van Egelberg en die van andere recente onderzoeken komen kort samengevat op het volgende neer.⁴⁴⁻⁴⁶ De instelling van een goede mondhygiëne gecombineerd met professionele subgingivale gebitsreiniging leidt tot genezing van de ontstoken gingiva. De met de ontsteking gepaard gaande zwelling van de gingiva verdwijnt, waardoor de gin-

givale rand zich apicaalwaarts verplaatst. Deze recessie zorgt voor een sterke vermindering van de sondeerdiepte van de pocket (afb. 2B).

Om veranderingen in het klinisch aanhechtingsniveau te kunnen constateren werd gemeten vanaf vaste referentiepunten, bijvoorbeeld de rand van een individueel vervaardigde kunstthars onlay. De meeste pockets met een grote initiële sondeerdiepte (> 6 mm) toonden na behandeling winst van klinische aanhechting. Zoals reeds eerder is uiteengezet is hier vermoedelijk geen sprake van nieuwe aanhechting van het ligament, maar van versteviging van het weefsel waardoor de sondepunt minder diep penetreert. Pockets met een initiële sondeerdiepte van 4-6 mm toonden soms winst, soms verlies van klinische aanhechting na behandeling, maar gemiddeld veranderde er niets. Pockets met een geringe initiële sondeerdiepte (< 4 mm, meestal buccaal) hadden enige klinische aanhechting verloren na behandeling. Dit verlies wordt waarschijnlijk veroorzaakt door een instrumentatie-trauma.

Wanneer subgingivale gebitsreiniging onder lokale anesthesie plaatsvindt, kan door instrumentatie in ondiepe pockets mogelijk wat vezelige aanhechting verdwijnen waardoor epitheel apicaalwaarts gaat migreren. Subgingivale gebitsreiniging dient dus grondig, maar wel met grote voorzichtigheid te gebeuren. Vóór behandeling (afb. 5) werd bij 90% van de pockets bloeding na sonderen waargenomen. Na subgingivale gebitsreiniging was deze neiging tot bloeden sterk verminderd. De neiging tot bloeding bleef relatief hoog bij pockets die na behandeling nog diep waren. De groep van Egelberg toonde aan dat er een aanmerkelijk verschil in genezingsduur was tussen matige (≤ 6 mm-pockets) en vergevorderde (> 6 mm-pockets) parodontitis. Bij de matige vorm stabiliseerde het genezingsproces zich na drie tot vier maanden, terwijl dit bij de vergevorderde

vorm pas na zes tot negen maanden gebeurde. Diepere pockets lijken dus langere tijd voor herstel nodig te hebben.

5.3. Eenmalige versus herhaalde behandeling

Hoewel subgingivale gebitsreiniging een gunstig effect had op het overgrote deel van de pockets, was er toch een kleine minderheid van de diepe klasse die na eenmalige behandeling niet verbeterde. Vergelijkend onderzoek van de Egelberg-groep waarbij de subgingivale gebitsreiniging in een periode van negen maanden tweemaal werd herhaald, leverde geen extra verbetering op.³⁹ Daaruit zou de conclusie kunnen worden getrokken dat herhaling van de behandeling geen nut zou hebben. Bij die conclusie zijn echter kanttekeningen te plaatsen. Omdat bij dit onderzoek geen duidelijke criteria werden gesteld op grond waarvan herhaling van de behandeling plaats zou moeten vinden, werden na drie en zes maanden alle elementen opnieuw behandeld. Pockets die niet gunstig reageerden na eenmalige behandeling kregen dus geen speciale aandacht bij herhaalde behandeling, hetgeen mogelijk verklaart dat in dit onderzoek herhaalde behandeling geen extra verbetering opleverde. Binnen de korte onderzoeksperiode is het ook moeilijk een duidelijke indicatie te geven nu bekend is dat diepe pockets 6-9 maanden nodig hebben voordat het genezingsproces stabiliseert. De vraag of gerichte herhaalde behandeling van pockets die na eenmalige behandeling niet verbeteren, effect heeft, wordt door dit onderzoek niet beantwoord.

Waerhaug heeft laten zien dat indien niet alle subgingivale plaque is verwijderd, dit de vorming van een nieuwe epitheliale aanhechting in de weg staat.⁴⁷ Zelfs zeer kleine hoeveelheden plaque en tandsteen die op het worteloppervlak achterblijven, kunnen niet door de lichaamsafweer worden verwijderd. Er zal weer accumulatie van de subgingivale plaque plaatsvinden door proliferatie van achtergebleven bacteriën. In het algemeen is dit een langzaam verlopend proces. Het duurt soms wel een jaar voordat het hele worteloppervlak weer bedekt is met plaque. De tandarts en de patiënt kunnen de indruk krijgen dat de behandeling is geslaagd, maar pas veel later wordt de mislukking in de vorm van opnieuw optredend aanhechtingsverlies zichtbaar.

Waerhaug liet zien dat een pocket dieper dan 4 mm vrijwel onmogelijk geheel van subgingivale plaque en tandsteen is te ontdoen. Zolang het tegendeel niet is bewezen lijkt professionele nazorg op indicatie in de vorm van herhaalde subgingivale gebitsreiniging nodig. Het tijdstip waarop dit zou moeten gebeuren, is moeilijk vast te stellen. Binnen zes maanden na de eerste sub-

gingivale gebitsreiniging zal in de meeste gevallen herhaling van de behandeling niet nodig zijn, gezien de resultaten van de groep van Egelberg. Bij de meeste patiënten is wel een regelmatig hernieuwde stimulans voor het uitvoeren van een goede mondhygiëne nodig. Gebeurt dit niet, dan komt de parodontale ontsteking weer terug.⁴⁸ Het is mogelijk door een goede supragingivale plaqueverwijdering het ontstaan van subgingivale plaque tegen te gaan.⁴⁷

5.4. Furcatieproblemen

De groep van Egelberg beperkte zich in het onderzoek tot de behandeling van incisieven, cuspidaten en premolaren. Molaren werden buiten beschouwing gelaten, terwijl juist deze elementen vaak moeilijk bereikbare worteloppervlakken hebben. In ander onderzoek werden wel molaren opgenomen, echter zonder pockets in het furcatiegebied.⁴⁹ De verkregen resultaten bleken vergelijkbaar te zijn met die uit het onderzoek van de Egelberg-groep. Er moet hier worden benadrukt dat de resultaten van genoemde onderzoeker in sterke mate werden bepaald door de vaardigheid van de operateur. Effectieve subgingivale gebitsreiniging vereist oefening en veel tijd. Maar dat het met succes kan worden uitgevoerd wijzen ook de andere onderzoeken uit.⁴⁴⁻⁴⁶

Zijn er pockets op moeilijk bereikbare plaatsen, dan is ons inziens de grens bereikt van wat niet-chirurgisch mogelijk is. Dit zijn bijvoorbeeld pockets in het furcatiegebied of pockets op plaatsen waar de afbraak zodanig is dat instrumentatie van het worteloppervlak niet goed mogelijk is. Subgingivale niet-chirurgische gebitsreiniging is alleen geschikt voor die worteloppervlakken die goed toegankelijk zijn.

5.5. Curettage

Met subgingivale curettage wordt beoogd de epitheliale bekleding te verwijderen, zodat er een nieuwe aanhechting van het ligament zou kunnen ontstaan (afb. 6). Het is echter niet mogelijk, zo is uit onderzoek gebleken, met curettes al het epitheel te verwijderen.⁵⁰ Zou men wel in staat zijn al het epitheel langs de pocketwand te verwijderen, dan schiet men daar weinig mee op omdat door apicaalwaartse migratie van epitheel de pocketwand na twee tot zeven dagen weer geheel met epitheel is bedekt.⁵¹ Door het snelle ontstaan van een epitheelbekleding krijgt nieuwe aanhechting van het parodontale ligament, mocht de potentie daartoe aanwezig zijn, geen kans.

Subgingivale curettage met de bedoeling nieuwe aanhechting van het parodontale ligament te induceren, lijkt dus niet zinvol. Daarnaast is gebleken dat het verwijderen

SUMMARY

SCALING AND PLANING AS PERIODONTAL THERAPY.

Keywords: Periodontology – New attachment – Scaling and planing – Subgingival curettage

The etiology of inflammatory periodontal diseases is discussed with reference to the formation of the pocket. In addition to the problems encountered by measuring probing depth, gain or loss of attachment and bleeding tendency with the periodontal probe these indices are presented with reference to their effectiveness as either diagnostic criteria or means of assessing the effects of periodontal therapy. It appears unlikely that reduction in probing depth following treatment is a direct result of the formation of a new periodontal ligament. In contrast, the decrease in probing depth can be attributed to an apical migration of the gingival margin resulting in reduction in swelling combined with the effect of decreased penetrability of the tissues by the probe tip. Healing of the periodontal pocket frequently results in the formation of a long junctional epithelium. Repetition of this mode of therapy may be necessary for a small number of sites in the dentitions of certain patients. Where this is required and in which patients is still difficult to determine. However, changes in probing depth still remain the clinician's major diagnostic aid. The addition of subgingival curettage following scaling and planing had no significant therapeutic effect.

LITERATUUR

- NEWMAN HN. Ultrastructure of the apical border of dental plaque. In: Lehner T ed., The borderland between caries and periodontal disease. Academic Press London, 1977; 79-103.
- LOE H, THEILADE E, BORGLUM JENSEN S. Experimental gingivitis in man. J Periodontol 1965; 36: 177-87.
- VAN PALENSTEIN HELDERMAN WH. Microbial etiology in periodontal disease. J Clin Periodontol 1981; 8: 261-280.
- SOCRANSKY SS, TANNER ACR, HAFFAJEE AD, HILLMAN JD, GOODSON JM. Present status of studies on the microbial etiology of periodontal disease. In: Genco RJ, Mergenhausen SE, eds. Host-Parasite Interactions in Periodontal Disease. 1982: 1-12.
- THEILADE E. The non-specific theory in microbial etiology of inflammatory periodontal diseases. J Clin Periodontol 1986; 13: 905-11.
- PAGE RC, SCHROEDER HE. Current status of the host response in chronic marginal periodontitis. J Periodontol 1981; 52: 477-91.
- SOCRANSKY SS, HAFFAJEE AD, GOODSON JM, LINDHE J. New concepts of destructive periodontal disease. J. Clin Periodontol 1984; 11:21-32.
- LOESCHE WJ, SYED SA, SCHMIDT E, MORRISON EC. Bacterial profiles of subgingival plaques in periodontitis. J Periodontol 1985; 8: 447-56.
- SLOTS J, BRAGD L, WIKSTROM M, DAHLEN G. The occurrence of *Actinobacillus actinomycetem comitans*, *Bacteroides gingivalis* and *Bacteroides intermedius* in destructive periodontal disease in adults. J Clin Periodontol 1986; 13: 570-7.
- SLOTS J, REYNOLDS HS, GENCO RJ. *Actinobacillus actinomycetem comitans* in human periodontal disease: a cross-sectional microbiological investigation. Infect Immun 1980; 3: 1013-20.
- SLOTS J, GENCO RJ. Black-pigmented *Bacteroides*, *Capnocytophaga* species and *Actinobacillus actinomycetem comitans* in human periodontal disease: virulence factors in colonization, survival and tissue destruction. J Dent Res 1984; 63: 412-21.
- SPIEGEL CA, HAYDUK SE, MINAH GE, KRYWOLAP GN. Black pigmented *Bacteroides* from clinically characterized periodontal sites J Periodont Res 1979; 14: 376-82.
- LISTGARTEN MA. Periodontal probing: What does it mean? J Clin Periodontol 1980; 7: 165-76.
- VANDER VELDEN U. Periodontal probing. Clinical and histological investigations. Amsterdam: UvA, 1981. Academisch proefschrift.
- FOWLER C, GARRETT S, CRIGGER M, EGELBERG J. Histologic probe position in treated and untreated human periodontal tissues. J Clin Periodontol 1982; 9:373-85.
- CHAMBERLAIN ADH, RENVERT S, GARRETT S, NILVEUS R, EGELBERG J. Significance of probing force for evaluation of healing following periodontal therapy. J Clin Periodontol 1985; 12: 306-11.
- BADERSTEIN A, NIVEUS R, EGELBERG J. Effect of nonsurgical periodontal therapy. Moderately advanced periodontitis. J Clin Periodontol 1981; 8: 57-72.
- JANSEN JA. Epithelial cell adhesion to dental implant materials. Nijmegen: Katholieke Universiteit, 1984. Academisch proefschrift.
- SCHROEDER HE, LISTGARTEN MA. Fine structure of the developing epithelial attachment of human teeth. In: Karger S. Monographs in developmental biology, 2nd ed., vol 2, Basel, 1977.
- MAGNUSON J, RUNDSTAD L, NYMAN S, LINDHE JA. A long epithelium, a locus minoris resistentiae in plaque infection? J Clin Periodontol 1983; 10: 333-40.
- BEAUMONT RH, O'LEARY TJ, KAFRAWY AH. Relative resistance of long junctional epithelial adhesions and connective tissue attachment to plaque-induced inflammations. J Periodontol 1984; 55: 213-23.
- CATON JG, NYMAN S. Histometric evaluation of periodontal surgery. I. The modified Widman flap procedure. J Clin Periodontol 1980; 7: 212-23.
- CATON JG, NYMAN S, ZANDER H. Histometric evaluation of periodontal surgery. II. Connective tissue attachment levels after four regenerative procedures. J Clin Periodontol 1980; 7: 224-31.
- KARRING T, ISODOR F, NYMAN S, LINDHE J. The regenerative potential of the reduced but healthy periodontal ligament. J Clin Periodontol 1985; 12: 51-60.
- NYMANS, KARRING T, LINDHE J, PLANTEN S. Healing following implantation of periodontitis affected roots into gingival connective tissue. J Clin Periodontol 1980; 7: 394-401.
- NYMANS, LINDHE J, KARRING T, RYLANDER H. New attachment following surgical treatment of human periodontal disease. J Clin Periodontol 1982; 9: 290-6.
- JANSEN PTM, FABER JAJ, VAN PALENSTEIN HELDERMAN WH. Non Gaussian distribution of differences between duplicate probing depth measurements. J Clin Periodontol 1987 (in press).
- JANSEN PTM, DRAYER A, FABER JAJ, VAN PALENSTEIN HELDERMAN WH. Accuracy of single versus averages of pairs of probing depth measurements. J Clin Periodontol 1987 (submitted).

van granulatiweefsel geen merkbaar effect heeft op de genezing van de ontsteking.⁵² Subgingivale curettage bij chronische parodontitis heeft dus geen klinische betekenis.

6. CONCLUSIE

Van de klinische diagnostica die ons ter beschikking staan, namelijk sondeerdiepte en bloedingsneiging, is duidelijk geworden dat beide hun beperkingen hebben wat betreft reproduceerbaarheid en prognostische waarde. Om toch aan de hand van deze diagnostica iets te kunnen zeggen over toekomstige parodontale afbraak zal de pocket gedurende langere tijd moeten worden gevolgd.

Professionele subgingivale gebitsreiniging, mits met veel zorg uitgevoerd, is een onmisbaar onderdeel van parodontale therapie. 'Genezing' na deze therapie betekent stopzetting van het afbraakproces van parodontitis. De resultaten van de behandeling, namelijk een afname van de sondeerdiepte en een verminderde bloedingsneiging, wijzen hierop. Afname van de sondeerdiepte wordt waarschijnlijk veroorzaakt door een recessie van de gingiva en een verhoogde weerstand van het weefsel tegen penetratie van de pocketsonde. Curettage als aanvulling op subgingivale gebitsreiniging lijkt niet zinvol. Een goede nazorg samen met een optimale plaquecontrole door de patiënt blijkt noodzakelijk om nieuwvorming van plaque in de pocket te voorkomen.

- ²⁹ GREENSTEIN G, CATON J, POLSON AM. Histologic characteristics associated with bleeding after probing and visual signs of inflammation. *J Periodontol* 1981; 52: 420-5.
- ³⁰ ABRAMS K, CATON J, POLSON AM. Histologic comparisons of interproximal gingival tissues related to the presence or absence of bleeding. *J Periodontol* 1984; 55: 629-32.
- ³¹ POLSON AM, GREENSTEIN G, CATON J. Relationships between epithelium and connective tissue in inflamed gingiva. *J Periodontol* 1981; 52: 734-46.
- ³² HAFFAJEE AD, SOCRANSKY SS, GOODSON JM. Clinical parameters as predictors of destructive periodontal disease activity. *J Clin Periodontol* 1983; 10: 257-65.
- ³³ JANSSEN PTM, FABER JAJ, VAN PALENSTEIN HELDERMAN WH. Reproducibility of bleeding tendency measurements and the evaluation of a bleeding index for the individual patient. *J Periodontol Res* 1987 (in press).
- ³⁴ LANG NP, JOSS A, ORSANICT, GUSBERTI FA, SIEGRIST BE. Bleeding on probing. A predictor for progression of periodontal disease. *J Clin Periodontol* 1986; 13: 590-6.
- ³⁵ LISTGARTEN MA, LEVIN S. Positive correlation between the proportions of subgingival spirochetes and motile bacteria and susceptibility of human subjects to periodontal deterioration. *J Clin Periodontol* 1981; 8: 122-38.
- ³⁶ OFFENBACHER S, ODLE BM, VAN DYKE TE. The use of crevicular fluid prostaglandin E2 levels as a predictor of periodontal attachment loss. *J Periodontol Res* 1986; 21:101-12.
- ³⁷ CERCECK JF, KIGER RD, GARRETT S, EGELBERG J. Relative effects of plaque control and instrumentation on the clinical parameters of human periodontal disease. *J Clin Periodontol* 1983; 10: 46-56.
- ³⁸ BADERSTEIN A, NILVEUS R, EGELBERG J. Effect of nonsurgical periodontal therapy. II. Severely advanced periodontitis. *J Clin Periodontol* 1984; 11: 63-76.
- ³⁹ BADERSTEIN A, NILVEUS R, EGELBERG J. Effect of nonsurgical periodontal therapy. III. Single versus repeated instrumentation. *J Clin Periodontol* 1984; 11: 114-24.
- ⁴⁰ HARTZELL TB. Practical surgery of the root surface in pyorrhoea. *Dental Cosmos* 1911; 53: 513-21.
- ⁴¹ BLACK GV. Special dental pathology. Medico dental Publishing Company 1915; 185-215.
- ⁴² SUOMI JD, GREENE JC, VERMILLION JR, DOYLE J, CHANG JJ, LEATHERWOOD EC. The effect of controlled oral procedures on the progression of periodontal disease in adults. Results of third and final year. *J Periodontol* 1971; 42: 152-60.
- ⁴³ TAGGEDL, O'LEARY TJ, EL-KAFRAWY AH. The clinical and histological response of periodontal pockets to root planning and oral hygiene. *J Periodontol* 1975; 46: 527-33.
- ⁴⁴ PHILSTROM BL, ORTIZ-CAMPOS C, MCHUGH RB. A randomized four-year study of periodontal therapy. *J Periodontol* 1981; 52: 227-42.
- ⁴⁵ LINDHE J, WESTFELT E, NYMAN S, SOCRANSKY S, HEIJL L, BRATTHALL G. Healing following surgical/non-surgical treatment of periodontal disease. *J Clin Periodontol* 1982; 9: 115-28.
- ⁴⁶ LINDHE J, SOCRANSKY S, NYMAN S, HAFFAJEE A, WESTFELT E. 'Critical probing depths' in periodontal therapy. *J Clin Periodontol* 1982; 9: 323-36.
- ⁴⁷ WAERHAUG J. Healing of the dento-epithelial junction following subgingival plaque control. II. As observed on extracted teeth. *J Periodontol* 1978; 49: 119-34.
- ⁴⁸ AXELSSON P, LINDHE J. The significance of maintenance care in the treatment of periodontal disease. *J Clin Periodontol* 1981; 8: 281-94.
- ⁴⁹ WESTFELT E, BRAGD L, SOCRANSKY S, HAFFAJEE AD. Improved periodontal condition following therapy. *J Clin Periodontol* 1985; 12: 283-93.
- ⁵⁰ MORRIS ML. Removal of pocket and attachment epithelium in humans: a histological study. *J Periodontol* 1954; 25: 7-11.
- ⁵¹ PROYE MP, POLSON AM. Effect of root surface alternations on periodontal healing. I. Surgical denudation. *J Clin Periodontol* 1982; 98: 428-40.
- ⁵² LINDHE J, NYMAN S. Scaling and granulation tissue removal in periodontal therapy. *J Clin Periodontol* 1985; 12: 374-88.