

Het gebruik van citroenzuur bij parodontale chirurgie

Samenvatting. Aanwezigheid van bacteriële plaque langs de marginale gingiva kan verlies van vezelige aanhechting en van alveolair bot tot gevolg hebben. De algemeen aanvaarde behandeling is erop gericht de oorzaak te elimineren om zo het afbraakproces tot stilstand te brengen. Het einddoel van deze therapie richt zich op een gereduceerd, maar gezond parodontium. Ideaal zou een therapie zijn die regeneratie van het verloren gegane weefsel mogelijk maakt. De hierop gerichte behandelingen worden aangeduid met de term nieuwe aanhechtingsprocedures.

In deze bijdrage wordt ingegaan op dierexperimentele studies die laten zien dat behandeling van worteloppervlakken met citroenzuur de aanhechting van bindweefselvezels aan het worteloppervlak bevordert. Echter, in studies naar het klinisch effect bij de mens blijkt geen significante bijdrage te kunnen worden aangetoond.

GROOSMAN E, VAN DER WEIJDEN GA. Het gebruik van citroenzuur bij parodontale chirurgie. Ned Tijdschr Tandheelkd 1993; 100: 11-5.

E. Groosman, tandarts¹
G.A. van der Weijden, tandarts²

Uit de ¹Praktijk voor Parodontologie Utrecht en de ²vakgroep Parodontologie van het Academisch Centrum Tandheelkunde Amsterdam (ACTA).

Trefwoorden: **Parodontologie**

Datum van acceptatie: 5 december 1991.

Adres: E. Groosman, Livingstonelaan 466, 3526 JB Utrecht.

1 Inleiding

De vraag is of, indien het worteloppervlak is blootgesteld aan het pocketmilieu, er weer een nieuw parodontaal ligament kan ontstaan door enige vorm van therapie. In een overzichtsartikel uit 1976 hield Melcher een pleidooi voor verder onderzoek naar de rol van de verschillende celtypen in het parodontium bij het ontstaan van nieuwe aanhechting.¹ Hij veronderstelde dat de cellen die na parodontale chirurgie het worteloppervlak bedekken, de aard van de genezing bepalen. Indien de stamcellen uit het ligament en bot coronaalwaarts zouden kunnen migreren en niet gehinderd zouden worden door ingroei van epitheel, zou regeneratie van parodontaal ligament en alveolair bot kunnen optreden. Tot dan toe echter waren pogingen om de ingroei van epitheel te vertragen weinig succesvol geweest.

Al rond de eeuwwisseling werd het gebruik van zuur ter bevordering van de genezing besproken. Door demineralisatie van het worteloppervlak zou de gingiva beter aanhechten. Eind jaren zeventig kwam deze benadering opnieuw in de belangstelling toen men zocht naar technieken die regeneratie van het parodontaal ligament zouden bevorderen.

In dit artikel willen wij de verschillende onderzoeksresultaten met elkaar vergelijken om zo het nut van demineralisatie van het worteloppervlak te evalueren. Om de effecten hiervan goed te kunnen begrijpen zal allereerst het verloop van de normale wondgenezing worden belicht.

2 Parodontale wondgenezing

Onderzoek naar de parodontale wondgenezing heeft laten zien dat de cellulaire kolonisatie van het worteloppervlak het ge-

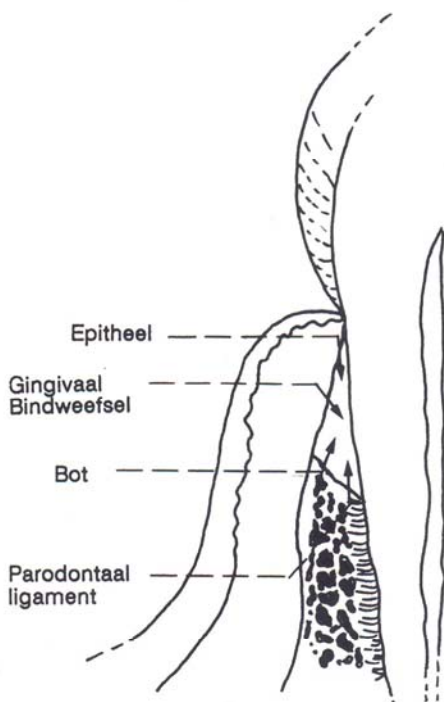
volg is van een competitie tussen alveolair bot, oraal epitheel, gingivaal bindweefsel en het bindweefsel van het parodontale ligament (afb. 1).² In de regel zal een lange epitheliale aanhechting het blootgestelde bindweefsel na een lap-operatie bedekken. Dit betekent apicaalwaartse migratie van het epitheel tot, of dichtbij, het niveau waar het voor de operatie lag.³ Prolifererende epitheelcellen bereiken normaal gesproken het prechirurgische niveau van de pocket binnen gemiddeld zeven dagen postoperatief. Daarmee verhinderen zij dat het bindweefsel zich aan het worteloppervlak kan hechten.⁴

In het algemeen omvat genezing van de

parodontale wond dus geen vorming van reparatief cement of alveolair bot. Een uitzondering hierop vindt men soms in het meest apicale 0,1-0,2 mm deel van het worteloppervlak dat kan worden gekoloniseerd door bindweefselcellen uit het parodontale ligament voordat het epitheel de meest apicale begrenzing van de wond bereikt.⁵ Diverse experimenten hebben aangetoond dat het parodontaal ligament wel degelijk de potentie heeft zich te herstellen na een lokale beschadiging (wederaanhechting). Voor regeneratie van het parodontale ligament, met inbegrip van cement en bot, is nabij gelegen intact parodontium nodig van waaruit proliferatie en herstel kan optreden. Daarbuiten lijkt het regeneratieve vermogen van het parodontale ligament beperkt.

3 Regeneratieve methoden

Het traditionele concept van de 'race' tussen de epitheliale migratie en bindweefsel-aanhechting, veronderstelt dat het epitheel blijft migreren van coronaal naar apicaal totdat het bindweefselige aanhechting tegenkomt. Men kan zich afvragen of er een zodanige hechting van het coagulum aan het worteloppervlak mogelijk is, dat migratie van epitheliale cellen naar apicaal kan worden voorkomen en een onverstoorde maturatie en organisatie van het granulatieweefsel mogelijk gemaakt wordt. Vanuit deze benaderingswijze is het voorkomen van epithelialisatie niet het hoofddoel, maar is primair de adhesie van het coagulumgranulatieweefsel aan het worteloppervlak van belang. Het afwezig zijn van een dergelijke beschermende verbinding kan leiden tot hernieuwde uitgroei van bacteriën op het worteloppervlak, waardoor het ontstaan van een nieuwe aanhechting bij voorbaat tot mislukken gedoemd is, ook



Afb. 1. Weefsel dat de parodontale wondgenezing kan beïnvloeden - na chirurgie.

wanneer er in dit geval nog geen epitheel aanwezig is.⁶

4 Dierexperimenteel onderzoek

In dierexperimenteel onderzoek is het experimentele furcatiemodel een veel gebruikte onderzoeksprocedure bij het evalueren van nieuwe aanhechtingsprocedures. Er worden kunstmatig doorgankelijke furcaties gecreëerd in het premolaargebied, waarna een draad door de furcatie wordt gelegd zodat geen spontane genezing kan optreden. Daarna volgt een periode van vier weken plaque-accumulatie.

Het resultaat hiervan is dat er een chronische intradentale laesie ontstaat met de bekende karakteristieken van parodontitis, zoals botverlies, bindweefselontsteking en apicaalwaartse verplaatsing van het epitheel. Wanneer dergelijke laesies op de conventionele wijze behandeld worden, treedt er geen regeneratie op, maar blijft het furcatiegebied geëpithelialiseerd.⁷

Het effect van een oppervlakkige applicatie van citroenzuur op de genezing van experimentele furcatiedefecten werd geëvalueerd in honden, in dit geval Labrador retrievers.⁸ Tijdens chirurgische behandeling werd voor het sluiten van de lap in één mandibulair kwadrant het worteloppervlak gedemineraleerd met citroenzuur. Het andere kwadrant fungeerde als een niet-gedemineraleerde controlegroep.

Histologische evaluatie na ongeveer zes weken toonde een geëpithelialiseerde furcatie in alle elementen die niet met citroenzuur behandeld waren. In tegenstelling hiermee toonde het merendeel van de met zuur behandelde furcaties nieuwe aanhechting.

Het belang van citroenzuurconditionering van geïnstrumenteerde worteloppervlakken werd later nog eens onderstreept in een studie met beagle-honden. Het succespercentage lijkt sterk afhankelijk van de onderzoeksgroep en varieert gemiddeld tussen de 31 en 71%.⁸⁻¹¹

Het coronaalwaarts verplaatsen van de flaps, waardoor het wondbed beter zou worden beschermd en de lap meer gestabiliseerd wordt, leidt tot aanzienlijk meer nieuwe aanhechting.¹² Naast regeneratie van bindweefsel is ankylose en/of wortelresorptie een veel voorkomend verschijnsel, vooral in de grotere defecten.^{9 10 13 14}

5 Zuurconditionering van het worteloppervlak

Uit voornoemd dierexperimenteel onderzoek bleek dat de nieuwvorming van collageen aanhechting kon worden bevorderd door het worteloppervlak te conditioneren door middel van een behandeling met zuur. In hoofdzaak werd hierbij gebruik gemaakt van citroenzuur. Hiervoor was gekozen

omdat dit zuur, in vergelijking met andere zuren, bloed het minste coaguleert.

Aan zuurconditionering van een geïnstrumenteerd worteloppervlak wordt een aantal effecten toegeschreven die hieronder worden besproken.

Er wordt gebruik gemaakt van een oplossing met een pH 1, die gedurende 2 à 3 min. op het worteloppervlak wordt gedept. Zo verkrijgt men een optimale werking.¹⁵ Dit betekent het oplossen van de smerlaag en demineralisatie van het worteldentine tot een diepte van 1-5µm. Hierdoor komt een netwerk van collageen fibrillen van de dentinematrix bloot te liggen. De blootgelegde collageen fibrillen bevorderen de hechting, proliferatie en migratie van fibroblasten op het worteloppervlak.¹⁶ Verondersteld wordt dat citroenzuur de fysisch-chemische omgeving verzorgt die cellen stimuleert te hechten en te migreren op het worteloppervlak.¹⁷ Daarnaast verwijdt het zuur de mineralen uit de peritubulaire zone van het dentine-oppervlak, met als gevolg een trechtervormige verwijding van de tubuli tot een diepte van 7-10µm. Dit creëert de mogelijkheid tot ingroei van een matrix van extracellulair collageen.¹⁸

Verondersteld wordt dat de behandeling met citroenzuur van een parodontaal geïnfecteerd gebitslement de potentieel toxische stoffen kan verwijderen van het worteloppervlak.¹⁹ Ook is uit *in vitro*-onderzoek gebleken dat citroenzuur een antibacterieel effect heeft op voornamelijk Gram-positieve micro-organismen en in mindere mate op Gram-negatieve bacteriën.²⁰

Behandeling met citroenzuur lijkt ook een effect te hebben op de groeipotentie van epitheelcellen. Uit *in vitro*-onderzoek blijkt dat demineralisatie van het worteloppervlak invloed heeft op de richting waarin het epitheel tijdens de wondgenezing primair gaat migreren. De onderzoekers tonen een vertraagde migratie van epitheel aan tussen het met zuur behandelde oppervlak en bindweefsel.²¹ Microscopisch onderzoek heeft verder aangetoond dat citroenzuurapplicatie veranderingen in de cellulaire structuur van epitheel tot gevolg kan hebben.²²

Op het moment dat er bloed in een wond stroomt, treedt het stollingsmechanisme in werking en vormt zich een netwerk van fibrine. Dit fibrine-netwerk zorgt er niet alleen voor dat de bloeding stopt, maar geeft in het geval van een incisie ook een zwakke verkleefing van de wondranden. Het plasma-eiwit fibronectine speelt hierbij een grote rol. Verondersteld wordt dat het de hechting van het bloedstolsel aan het worteloppervlak verzorgt. Fibronectine heeft namelijk sterk hechtende eigenschappen en een affiniteit voor vezelige proteïnen, zoals collageen en fibrine. Door demineralisatie van het worteloppervlak worden collageen fibrillen blootgelegd. Het

worteloppervlak wordt hierdoor ontvankelijker voor fibronectine. Doordat er nu tijdens de wondgenezing een netwerk van fibrine kan ontstaan en zodoende de lap verkleeft met het worteloppervlak zal er geen apicaalwaartse migratie van epitheel optreden. Het bindweefsel krijgt hierdoor de kans te prolifereren en zich te hechten aan de door demineralisatie blootgelegde collageen fibrillen van het worteloppervlak. Het is voor een goed verloop van de wondgenezing essentieel dat deze fibrineverbinding blijft bestaan en niet wordt verbroken. Stabilisatie van de lap is daarvoor van groot belang.²³

Oppervlakkige demineralisatie van het worteloppervlak is ook uitgevoerd met andere zuren dan citroenzuur. Onder andere met zoutzuur, fosforzuur, zure oplossingen van tetracyclinen en tinfluoriden. Uit *in vitro*-studies kwam naar voren dat tetracyclinen goede vervangers zouden zijn van citroenzuur. Zij bevorderen de demineralisatie en bezitten bovendien antibacteriële eigenschappen.²⁴ Verder bleek ook dat, in vergelijking met citroenzuur, het gebruik van tetracyclinen de adsorptie van fibronectine en vervolgens de aanhechting van fibroblasten bevordert.²⁴

Voornoemde bevindingen suggereren dat zuurconditionering het worteloppervlak voorbereidt voor een betere hechting en maturatie van het bloedstolsel. Het is mogelijk dat elk van deze mechanismen een rol speelt in het tot stand brengen van collageen aanhechting. Samengevat, zuurconditionering van het worteloppervlak na instrumentatie lijkt een 'gastvrij' oppervlak te verzorgen voor de kritische biochemische en cellulaire genezingsprocessen die in het coagulum plaatsvinden.

6 Nieuwe aanhechting

De literatuur is niet eenduidig over het mechanisme waarop nieuwe collageen vezels zich, na zuurconditionering van het worteloppervlak, kunnen hechten. Studies uit het verleden hebben aangetoond dat, indien er tijdens het genezingsproces nog gezonde resten parodontaal ligament aanwezig zijn, wederaanhechting ('reattachment') kan optreden. Aangenomen wordt dat de door zuur blootgelegde collageen vezels van het dentine een vergelijkbare rol zouden kunnen vervullen zodat nieuwe aanhechting kan ontstaan. Men beschrijft deze hechting als een vlechtwerk van oude en nieuwe vezels uit het bindweefsel. Deze veronderstelling wordt ondersteund door elektronenmicroscopische bevindingen, die laten zien dat blootliggende collageen fibrillen van de dentinematrix interdigiteren met nieuw gevormde collageen fibrillen in het genezingsweefsel na 7-14 dagen.²⁵

De fibrineverbinding van het bloedstolsel

sel aan de blootliggende fibrillen zou als voorloper van deze collageene hechting kunnen worden gezien. Uit ander onderzoek blijkt echter dat citroenzuur niet in staat was de collageene matrix volledig bloot te leggen.²⁶ Daarentegen bleken enzymen hiertoe wel in staat. Men zou zich derhalve kunnen afvragen of de aanhechting, zoals na zuurapplicatie wordt gevonden, daadwerkelijk op een vlechtwerk berust.

Een tweede beschrijving van mogelijk ontstaan van collageene aanhechting vindt men in een artikel van Ririe.²⁵ Hij zag collageene vezels parallel aan het worteloppervlak. Deze vezels draaiden in de door demineralisatie vergrote tubuli en kwamen daardoor loodrecht op het worteloppervlak te staan. Demineralisatie zou in dit geval voor vezels de mogelijkheid hebben gecreëerd om in te kunnen groeien in het dentine-oppervlak. Men zou deze mogelijke aanhechtingsvorm kunnen beschrijven als een mechanische hechting van collageene vezels in de dentinetubuli.

Een derde (laatste) mogelijkheid is een mechanisch-chemische hechting van cement aan het worteloppervlak door het afzetten van cement in de tubuli. Hierin worden nieuwe vezels van Sharpey ingebed. Een moleculaire hechting zal optreden nadat dentine en nieuwgevormd cement mineraliseren zodat het kristalrooster doorloopt.²⁶

Hiervoor is al gesproken over een loodrechte vezelrichting. Het is duidelijk dat een vezelrichting parallel aan het wortelop-

pervlak geen functionele waarde heeft. Uit onderzoek bleek dat na het toepassen van citroenzuur de vezels van het parodontale ligament in eerste instantie meestal parallel aan het worteloppervlak geïoriënteerd waren.²⁷ Bij gevorderde genezing was een meer functionele oriëntatie te zien. Resultaten van elektronenmicroscopische studies lijken erop te wijzen dat zuurapplicatie geen effect heeft op worteloppervlakken die niet zijn geïnstrumenteerd. Verwacht wordt dat dit het gevolg is van een hypermineralisatie van de buitenste laag van de wortel. Het verwijderen van deze laag met behulp van curettes, alvorens men het worteloppervlak gaat demineraliseren, lijkt daarom noodzakelijk.

De kritische gebeurtenissen, die bepalend zijn voor het ontstaan van een nieuwe collageene aanhechting, vinden plaats binnen de korte periode ná de initiatie van de wondgenezing en vóór de gedocumenteerde periode van hechting van collageene fibrillen aan het worteloppervlak na 7-14 dagen. Wil er in vergelijking met het normale proces van wondgenezing verandering optreden, dan zal dit dus al in een vroeg stadium van de wondgenezing moeten gebeuren.

7 Onderzoek bij mensen

Men moet zich vooraf realiseren dat klinisch onderzoek naar de nieuwvorming van collageene aanhechting wordt bemoeilijkt

door het technische probleem op welke wijze vóór de behandeling moet worden vastgesteld, waar de meest coronaal gelegen collageene vezels van het ligament zich bevinden.

De meest gebruikte methode ten behoeve van histologisch onderzoek bestaat uit het tijdens de behandeling met een scherp instrument aanbrengen van een groeve op het worteloppervlak op de plaats waar men denkt dat het aanhechtingsniveau zich bevindt. Meestal wordt hierbij de groeve boven de alveolaire botrand aangebracht (afb. 2). Deze plaats is echter niet geheel betrouwbaar omdat er soms tot 2 mm bindweefselaanhechting coronaal van de botrand aanwezig is. Dit heeft tot gevolg dat de na afloop gemeten nieuwe aanhechting in ieder geval voor een gedeelte geen nieuwe maar wederaanhechting is.

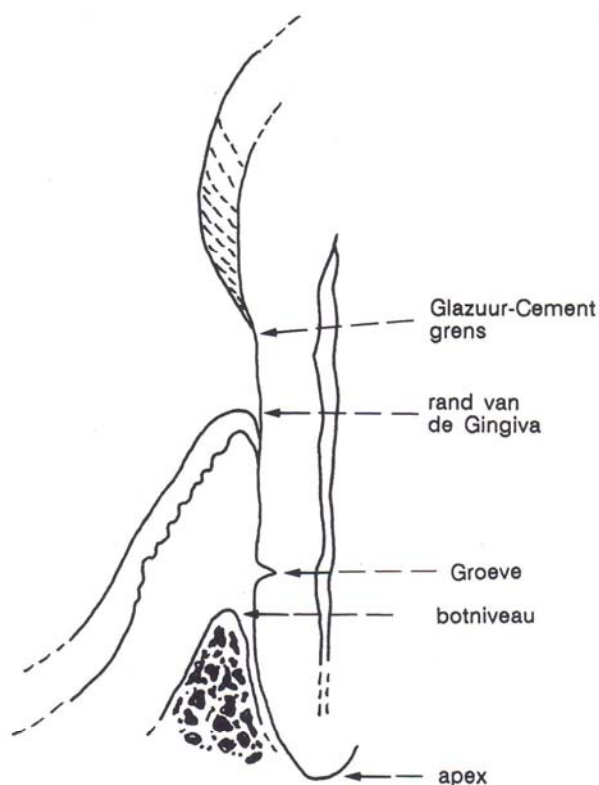
Gesterkt door resultaten uit dierexperimenteel onderzoek kwam eind jaren zeventig het oppervlakkig demineraliseren van worteloppervlakken in de belangstelling. De enkele onderzoeken gedaan bij mensen lijken, klinisch gezien, positieve resultaten op te leveren.²⁸ De wondgenezing verloopt zonder problemen en de pulpa vertoont geen reactie.²⁹ Er zijn in de literatuur geen complicaties beschreven met betrekking tot de behandeling van het menselijk parodontium.^{8, 25}

In histologisch onderzoek bij mensen werd 1-3 mm nieuwe aanhechting aangegevoeld op worteloppervlakken van gebits-elementen die tot een met epitheel bedekte pocket hadden behoord.³⁰ Deze resultaten werden bevestigd in latere studies. In contrast met het voorgaande waren Stahl en Forum niet in staat enig histologisch bewijs te vinden van nieuwe collageene aanhechting als gevolg van zuurconditionering.³¹

In een andere studie werden genezing van met zuur behandelde en niet met zuur behandelde parodontale defecten vergeleken en klinisch geëvalueerd.³² Zuurconditionering van het worteloppervlak resulteerde in een winst van klinische aanhechting en significant betere resultaten dan bij de niet gedemineraliseerde controle 'sites'. Maar de resultaten laten zien dat het gebruik van citroenzuur slechts een gering additioneel effect van 0,6 mm winst van het klinische aanhechtingsniveau geeft.³² De klinische waarde van significante verschillen van wel of geen zuurbehandeling blijkt dus beperkt.^{14, 28}

8 Wortelresorptie

Het optreden van wortelresorptie wordt vaak als een bezwaar tegen het gebruik van citroenzuur genoemd. Het doel van citroenzuurapplicatie is onder meer het belemmeren van de epitheelmigratie. Dit heeft tot gevolg dat collageen tegen het worteloppervlak komt te liggen.



Afb. 2. Schematische weergave van referentiepunten die worden gebruikt bij klinische en histologische metingen - na chirurgie.

In onderzoek naar de effecten van citroenzuur is ook gebruik gemaakt van een onderzoeksmodel waarin geëxtraheerde elementen oppervlakkig werden gedemineraleerd en vervolgens gereplanteerd. In deze gevallen was er nogal eens sprake van enorme resorpties.² Dit resultaat is op zichzelf niet zo verwonderlijk omdat ook onder normale omstandigheden na luxatie of reïmplantatie na extractie resorptie optreedt.⁴ Juist door het gebruik van citroenzuur lijkt deze wortelresorptie in mindere mate plaats te vinden, zeker wanneer daarbij de omringende weefsels niet ontstoken zijn.³³ Verschillende onderzoekers suggereren dat wortelresorptie misschien noodzakelijk is voor het ontstaan van nieuwe aanhechting.²⁵ Hierbij wordt verondersteld dat voor bindweefselaanhechting aan een geïnstrumenteerd dentine-oppervlak een demineralisatie (door resorptie) van apatietkristallen van het oppervlakkige dentine nodig is, waarna weefsel aanhecht door afzetting van collageen en grondsubstantie.

Door zuurbehandeling zou de eerste stap in de biologische volgorde van gebeurtenissen, namelijk demineralisatie van het worteloppervlak, zijn weggenomen. Dat er bij gewoon 'scalen' en 'planen' geen wortelresorptie optreedt, zou het gevolg kunnen zijn van de epitheelmigratie. Het kan zijn dat epitheel een beschermende functie heeft zodat er geen clastenactiviteit kan plaatsvinden.²

9 Fibronectine

Gedurende de laatste tien jaar is er veel aandacht besteed aan het glycoproteïne fibronectine. Fibronectine komt veelvuldig in het lichaam voor en wordt in zijn oplosbare vorm aangetroffen in het plasma en in zijn onoplosbare vorm in de bindweefselmatrix. Fibronectine is een mediator bij de celadhesie en spreiding. Daarnaast bevordert het de beweeglijkheid van cellen tijdens de embryogenese en wondgenezing.³⁴ Terranova en Martin waren de eersten die exogeen fibronectine gebruikten als hulpmiddel bij de behandeling van parodontitis bij mensen.³⁵ Zij lieten zien dat aanhechting van fibroblasten aan het worteloppervlak significant werd bevorderd bij gebruik ervan. Dierexperimenteel onderzoek bij katten en beagle-honden leerde dat een combinatie van citroenzuur en fibronectine resulteerde in significant meer nieuwe bindweefselaanhechting, namelijk gemiddeld 2 mm, dan bij toepassing van uitsluitend één van deze stoffen, respectievelijk 1 mm bij citroenzuur en 0,02 mm bij fibronectine.¹³ Ook het gebruik van autoloog fibronectine bij apen bevorderde de genezing.³⁶ Het aanbrengen van autoloog fibronectine bij patiënten in combinatie met de Modified Widman-flap en citroenzuurdemineralisatie tonen positieve resultaten

één jaar na behandeling.³⁷ Meer informatie en onderzoek zullen nodig zijn voordat deze procedure routinematig in de parodontale therapie kan worden toegepast.

Men dient zich te realiseren dat het gebruik van fibronectine ook negatieve effecten heeft. De aantrekkingskracht ervan voor fibroblasten van het parodontaal ligament is niet specifiek. Dit betekent dat fibronectine op alle fibroblasten aantrekkingskracht uitoefent. Dus ook op bijvoorbeeld die fibroblasten van de gingiva die, als ze in contact komen met het worteloppervlak, wortelresorptie kunnen bevorderen.³⁸

10 Conclusies

Om te beginnen moeten wij ons realiseren

dat er verschillen zijn in genezingspotentie van 1. experimenteel geïnduceerde parodontale laesies bij het dier; 2. natuurlijk voorkomende parodontitis bij het dier en 3. parodontitis bij de mens. Deze verschillen kunnen een verklaring zijn voor de variatie in genezingsrespons. Ook vindt in dierexperimenteel onderzoek de behandeling altijd plaats onder volledige narcose. De applicatie van het citroenzuur en het voorkomen dat het gedemineraleerde oppervlak in contact komt met speeksel, zijn hierdoor veel gemakkelijker.

Mocht het worteloppervlak na demineralisatie in aanraking komen met speeksel dan is de vorming van nieuwe aanhechting vrijwel uitgesloten.³⁹ Bovendien is bij honden de anatomie van de premolaren en het omringende weefsel gunstiger wat betreft de applicatie van citroenzuur en de be-

Summary

CITRIC ACID AS AN ADJUNCT TO PERIODONTAL SURGERY

Key-words: Periodontics – Citric acid conditioning

This review focusses on the effect of acid demineralisation of the root surface as an adjunct to periodontal surgery in order to obtain new attachment. Several animal studies have shown that this treatment facilitates attachment of connective tissue to the root surface. Clinical studies, however, have failed to demonstrate the effectiveness of citric acid as an adjuvant to surgical debridement.

Literatuur

- MELCHER A. On the repair potential of periodontal tissues. *J Periodontol* 1976; 47: 256-60.
- LINDHE J. Textbook of clinical periodontology. 2nd edition. Copenhagen: Munksgaard, 1989: 450-73.
- CATON J, NYMAN S, ZANDER H. Histometric evaluation of periodontal surgery. II. Connective tissue attachment levels after four regenerative procedures. *J Clin Periodontol* 1980; 7: 224-31.
- PROYE M, POLSON A. Effect of root surface alterations on periodontal healing. I. Surgical denudation. *J Clin Periodontol* 1982; 9: 428-40.
- NYMAN S, LINDHE J, KARRING T. Healing following surgical treatment and root demineralization in monkeys with periodontal disease. *J Clin Periodontol* 1981; 8: 249-58.
- EGELBERG J. Regeneration and repair of periodontal tissues. *J Periodont Res* 1987; 22: 233-42.
- JOHANSSON O, LIVEUS R, EGELBERG J. Experimental bifurcation defects in dogs. *J Periodont Res* 1978; 13: 525-31.
- CRIGGER M, BOGLE G, NILVEUS R, EGELBERG J, SELVIG K. The effect of topical citric acid application on the healing of experimental furcation defects in dogs. *J Periodont Res* 1978; 13: 538-49.
- KLINGE B, NILVEUS R, EGELBERG J. Effect of crown-attached sutures on healing of experimental furcation defects in dogs. *J Clin Periodontol* 1985; 12: 369-73.
- KLINGE B, NILVEUS R, EGELBERG J. Bone regeneration pattern and ankylosis in experimental furcation defects in dogs. *J Clin Periodontol* 1985; 12: 456-64.
- NILVEUS R, EGELBERG J. The effect of topical citric acid application on the healing of experimental furcation defects in dogs (III) *J Periodont Res* 1980; 15: 551-60.
- KLINGE B. Regeneration of experimental periodontal furcation defects. Malmö: Universiteit van Malmö, 1984. Academisch proefschrift.
- CAFFESSE RG, HOLDEN MJ, KON S, NASJLETI CE. The effect of citric acid and fibronectin application on healing following surgical treatment of naturally occurring periodontal disease in beagle dogs. *J Clin Periodontol* 1985; 12: 578-90.
- SMITH BA, MASON WE, MORRISON EC, CAFFESSE RG. The effectiveness of citric acid as adjunct to surgical reattachment procedures in humans. *J Clin Periodontol* 1986; 13: 701-8.
- REGISTER A, BURDICK F. Accelerated reattachment with cementogenesis to dentin, demineralized in situ. I. Optimum range. *J Periodontol* 1975; 46: 646-55.
- FERNYHOUGH W, PAGE R. Attachment, growth and synthesis by human gingival fibroblasts on demineralized or fibronectin-treated normal and diseased tooth roots. *J Periodontol* 1983; 54: 133-40.
- COGEN RB, AL-JOBURI, GANTT DG. Effect of various root surface treatments on the attachment and growth of human gingival fibroblasts: histologic and scanning electron microscopic evaluation. *J Clin Periodontol* 1984; 11: 531-9.
- LASHO D, O'LEARY T, KAFRAWY A. A scanning electron microscope study of effects of various agents on instrumented periodontally involved root surfaces. *J Periodontol* 1983; 54: 210-20.
- OLSON R, ADAMS D, LAYMAN D. Inhibitory effect of periodontally diseased root extracts on growth of human gingival fibroblasts. *J Periodontol* 1985; 56: 592-6.
- TANAKA K, O'LEARY T, KAFRAWY A. The effect of citric acid on retained plaque and calculus. *J Periodontol* 1989; 60: 81-3.
- LARJAVA H, SALONEN J, HAKKINEN L, NARHI T. Effects of citric acid treatment on the migration of epithelium on root surfaces in vitro. *J Periodontol* 1988; 59: 95-9.

scherming van de chirurgische wond.¹³

Een laatste mogelijke verklaring is het feit dat honden in het algemeen een betere genezingscapaciteit hebben.⁸ Mogelijk zijn dit ook zaken die de verschillen in de gevonden resultaten teweegbrengen.

Met betrekking tot de intra-ossale laesies moet men niet onderschatten dat de genezing van deze laesies afhankelijk kan zijn van het zeer nabij gelegen bot en het gezonde parodontale ligament. Vanuit deze gedachte is het begrijpelijk dat supracrestale laesies, die ver verwijderd zijn van het parodontale ligament (met zijn progenitorcellen), een veel beperktere genezing vertonen.

Hoewel overwegingen op biologische basis wijzen op een gunstig effect van demineralisatie van het worteloppervlak, blijken de resultaten van dierexperimenteel onderzoek tegenstrijdig te zijn. De klinische relevantie van de effecten van de toepassing van citroenzuur bij de mens lijkt beperkt.

- ²²VALENZA V, D'ANGELO M, FARINA-LIPARI E, FARINA F, MARGIOTTA V. Effects of citric acid on human gingival epithelium. Short Communication. *J Periodontol* 1987; 58:794-5.
- ²³POLSON A, PROYE M. Fibrin linkage: A precursor for new attachment. *J Periodontol* 1983; 59: 141-7.
- ²⁴TERRANOVA V, FRANZETTI L, DIFLORIO R, et al. A biochemical approach to periodontal regeneration: Tetracycline treatment of dentin promotes fibroblast adhesion and growth. *J Periodontol Res* 1986; 21: 330-7.
- ²⁵RIRIE C, CRIGGER M, SELVIG K. Healing of periodontal connective tissue following surgical wounding and application of citric acid in dogs. *J Periodontol Res* 1980; 15: 314-27.
- ²⁶WILLEY R, STEINBERG AD. Scanning Electron Microscopic studies of root dentin surfaces treated with citric acid, elastase, hyaluronidase, pronase and collagenase. *J Periodontol* 1984; 55: 592-6.
- ²⁷NALBANDIAN J, COTE N. Direct histological comparison of periodontal wound healing in the beagle dog with and without citric acid conditioning. *J Periodontol Res* 1982; 17: 552-62.
- ²⁸PARODI R, ESPER M. Effect of topical application of citric acid in the treatment of furcation involvement in human lower molars. *J Clin Periodontol* 1984; 11: 644-51.
- ²⁹YEUNG S, CLARKE N. Pulpal effect of citric acid applied topically to root surfaces. *Oral Surg* 1983; 56: 317-20.
- ³⁰COLE R, CRIGGER M, BOGLE G, GELBERG J, SELVIG K. Connective tissue regeneration to periodontally diseased teeth. A histologic study. *J Periodontol Res* 1980; 15: 1-9.
- ³¹STAHL S, FROUM S. Human clinical and histologic repair response following the use of citric acid in periodontal therapy. *J Periodontol* 1977; 48: 261-6.
- ³²COLE R, NILVEUS R, AINAMO J, BOGLE G, CRIGGER M, EGELBERG J. Pilot clinical studies on the effect of topical citric acid application on healing after replaced periodontal flap surgery. *J Periodontol Res* 1981; 16: 117-22.
- ³³POLSON AM, PROYE MP. The effect of root surface alterations on periodontal healing. II Citric acid treatment of the denuded root. *J Clin Periodontol* 1982; 9: 441-54.
- ³⁴MOSHER D. Physiology of fibronectin. *Ann Res Med* 1984; 35: 561.
- ³⁵TERRANOVA V, MARTIN S. Molecular actors determining gingival tissue interactions with tooth structure. *J Periodontol Res* 1982; 17: 530-3.
- ³⁶CAFFESSE RG, SMITH BA, NASJLETI CE, LOPATIN DE. Cell proliferation after flap surgery, root conditioning and fibronectin application. *J Periodontol* 1987; 58: 661-6.
- ³⁷CAFFESSE RG, KERRY GJ, CHAVES E et al. Clinical evaluation of the use of citric acid and autologous fibronectin in periodontal surgery. *J Periodontol* 1987; 59:565-9.
- ³⁹KARRING T, NYMAN S, LINDHE J. Healing following implantation of periodontitis affected roots into bone tissue. *J Clin Periodontol* 1980; 7: 96-105.
- ³⁹HEANEY TG. Inhibition of fibroblast attachment. *J Clin Periodontol* 1986; 13: 987-94.

Commentaar op 'Pijnklachten in de bovenkaak' (Uit en voor de praktijk, pag. 20, van deze aflevering)

Dat een patiënt, die volkomen klachtenvrij is, vrijwel direct aansluitend aan de halfjaarlijkse controle bij de tandarts pijn in zijn bovenkaak krijgt, is natuurlijk erg toevallig en zou mij toch vooral hebben doen denken aan een eventuele samenhang tussen het controlebezoek en de daarna ontstane klachten.

Twee dagen later komt deze patiënt, op zaterdag, bij een waarnemer. Voorzover dit uit het verslag van collega De Visscher blijkt, zijn er op dit moment nog steeds geen andere symptomen zoals zwelling van de rechter wang en periorbitale roodheid. Stel dat de waarnemend tandarts op dit moment, zaterdags, de dienstdoende kaakchirurg had benaderd? Zou deze, bij afwezigheid van enige andere symptomen dan

van pijn in de bovenkaak rechts met een concrete suggestie zijn gekomen voor de diagnose en zou hij bereid geweest zijn de patiënt direct zelf te zien? Ik betwijfel het. Is het dan vervolgens een kunstfout dat in de gegeven omstandigheden het element 16 geopend is? Eenzelfde discussie is mogelijk rond de gang van zaken op de daaropvolgende zondag wanneer de patiënt door een andere dienstdoende tandarts wordt gezien.

Dat het uiteindelijk om een sinusitis bleek te gaan, en dat er, terugkijkend, wellicht fouten zijn gemaakt door de eigen tandarts en door de 'weekend-tandartsen', wil ik niet bij voorbaat uitsluiten, maar ook niet zo maar aanvaarden. Bovendien blijft bij mij de vraag waarom het hier zo zeker is

dat het bij deze enkelzijdige sinusitis wel om een rinogene en niet om een dentogene sinusitis gaat. Kortom, wat mij betreft heeft collega De Visscher een uitstekende bijdrage voor 'Uit en voor de praktijk' geleverd maar wel één die eerder aanleiding voor een discussie is dan een verslag van gemaakte fouten. Ten slotte, laat er geen misverstand bestaan dat ik collega De Visscher steun in zijn oproep om bij niet duidelijk dentogeen veroorzaakte klachten in de bovenkaak te denken aan niet-dentogene afwijkingen, in het bijzonder aan eventuele afwijkingen in de neus of neusbijholten, met inbegrip van de sinus maxillaris.

I. van der Waal, kaakchirurg

Antwoord

De gedachte achter deze bijdrage is zeker niet om een beschuldigende vinger te heffen naar de collegae die de patiënt in eerste instantie hebben gezien. We weten allen

dat het moeilijk kan zijn pijnklachten duidelijk te lokaliseren en vervolgens de oorzaak op te sporen. De bijdrage beoogt aan te geven dat schijnbaar dentogene pijn-

klachten soms een andere etiologie hebben.

J.G.A.M. de Visscher